Billeddiagnostik ved udredning, behandling og kontrol for kræft i ovarier

Version 1.0

GODKENDT
Faglig godkendelse
17. november 2024 (DGCG)
Administrativ godkendelse
28. november 2024 (Sekretariatet for Kliniske Retningslinjer på Kræftområdet)

REVISION
Planlagt: 1. januar 2027

INDEKSERING
Kræft i Ovarierne, Ultralydsscanning, MR scanning, PET CT scanning

Indholdsfortegnelse

1. Anbefalinger (Quick guide) 2
Primær udredning af kvinder henvist med mistanke om kræft i ovarier tuba eller peritoneum 2
Primær stadieinddeling og resektabilitetsvurdering 2
Billeddiagnostisk Respons evaluering efter NACT 3
Billeddiagnostisk udredning af recidiv 3
Flow-chart for billeddiagnostisk udredning på mistanke om kræft i ovarierne 4
2. Introduktion 5
3. Grundlag 6
Primær udredning af kvinder henvist med mistanke om kræft i ovarier tuba eller peritoneum 6
Primær stadieinddeling og resektabilitetsvurdering 14
Billeddiagnostisk evaluering efter NACT 19
Billeddiagnostisk udredning af recidiv 20
4. Referencer 24
5. Metode 28
6. Monitorering 30
7. Bilag 31
8. Om denne kliniske retningslinje 35

1. Anbefalinger (Quick guide)

Primær udredning af kvinder henvist med mistanke om kræft i ovarier tuba eller peritoneum

1. **IOTA metoden (både Simple Rules og ADNEX modellen) har højere sensitivitet end RMI for diagnostik af Borderline og malignitet og anbefales derfor som primær vurdering af kvinder henvist på mistanke om kræft i ovarier, hvis teknikken mestres. Ellers kan RMI anvendes (B)**

2. **IOTA ADNEX metoden er den mest omkostnings-effektivemodel og bør anvendes i primær diagnostik, hvis teknikken mestres (B)**

3. **Kvinder med et risikoestimat for malignitet ≥10% i IOTA ADNEX modellerne bør kirurgisk behandles på Gyn-Onkologiske Centerafdelinger (C)**

4. **Kvinder med et risikoestimat for malignitet < 10%, hvor ultralydsfund ikke giver malignitetsmistanke kan behandles på lokale gynækologiske afdelinger, evt. med minimal invasiv kirurgi (C)**

5. **MRI er ikke førstevalg, men kan anvendes som supplerende billeddiagnostik efter ultralyd til at differentiere mellem benigne, borderline og maligne tumorer i ovarier, hvor ultralydsscanning er ikke konklusiv (IOTA Simple rules inkonklusiv) eller IOTA ADNEX model <10% OG ultralyd ikke entydig benign (C)**

6. **Det anbefales at anvende ORADS MRI modellen ved supplerende billediagnostik med MRI (B)**

7. **Kvinder med en ORADS MRI score > 3 (svarer til risiko estimat for malignitet på > 6%) bør kirurgisk behandles på Gyn-Onkologiske Centerafdelinger (C)**

Primær stadieinddeling og resektabilitetsvurdering

8. **Ved mistanke om dissemineret kræft i ovarier (f.eks. ascites, synlig carcinose på UL eller kliniske symptomer) anbefales patienten udredt med FDG PET/CT eller CT med kontrast af thorax, abdomen og bækken før endelig behandlingsplan (C)**

Billeddiagnostisk Respons evaluering efter NACT

9. **Det anbefales at foretage billeddiagnostisk vurdering efter 3. serie NACT og umiddelbart før IDS (B)**

10. **Det anbefales, at billeddiagnostisk evaluering udføres med CT af thorax,abdomen og lille bækken. mhp. at udelukke progression af sygdom, som udelukker interval debulking kirurgi (D)**

11. **Der er ikke evidens for rutinemæssigt at foretage MR eller PET/CT scanning (C)**

Billeddiagnostisk udredning af recidiv

12. **Hvis patienten er kandidat til recidiv kirurgi iht. retningslinjerne herfor (link), og der er biokemisk og/eller klinisk mistanke om recidiv, bør der udføres FDG PET/CT mhp. påvisning af recidiv og vurdering af sygdomsudbredelsen (A)**

13. **Hvis der ved primær diagnostik var lav FDG-aktivitet, og der ikke kan påvises recidiv på PET/CT, kan der suppleres med MRI mhp. detektion af sygdomsrecidiv (B)**

14. **Målbar tumorudbredning bør beskrives ved hjælp af RECIST kriterierne for udvalgte manifestationer (D)**

Flow-chart for billeddiagnostisk udredning på mistanke om kræft i ovarierne

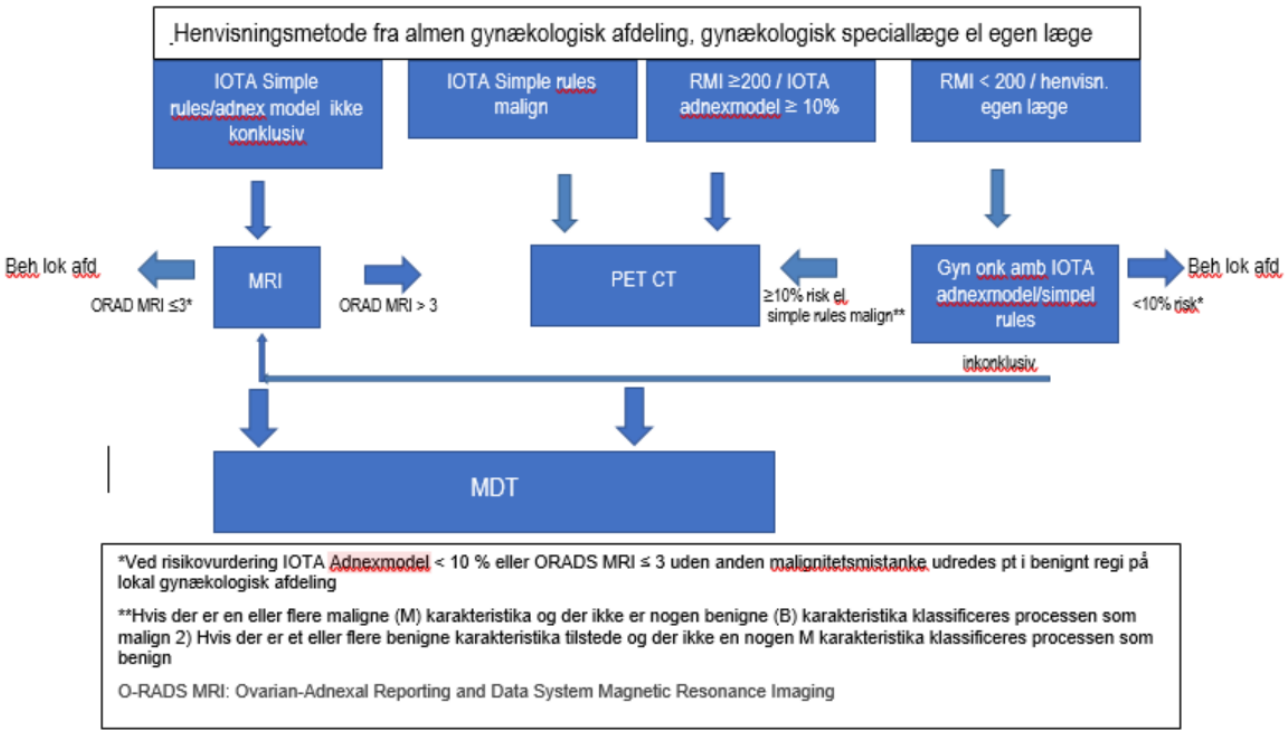

*Ved risikovurdering IOTA Adnexmodel < 10 % eller ORADS MRI ≤ 3 uden anden malignitetsmistanke udredes pt i benignt regi på lokal gynækologisk afdeling

**Hvis der er en eller flere maligne (M) karakteristika og der ikke er nogen benigne (B) karakteristika klassificeres processen som malign 2) Hvis der er et eller flere benigne karakteristika tilstede og der ikke en nogen M karakteristika klassificeres processen som benign

O-RADS MRI: Ovarian-Adnexal Reporting and Data System Magnetic Resonance Imaging

2. Introduktion

Udredning af kvinder med mistanke om kræft i ovarier og senere kontrol efter behandling baseres i vid udstrækning på billediagnostik.

Transvaginal ultralydsscanning (TVUL) er rutineundersøgelse som led i udredning ved mistanke om kræft i ovarierne. I kræftpakkeforløb anvendes på nuværende tidspunkt en kombination af resultatet af TVUL, menopausestatus og værdien af CA-125 til at udregne Risk of Malignancy Index (RMI), der bruges som filterfunktion for henvisning til de gyn-onkologiske centre. RMI er behæftet med lav sensitivitet for stadium I ovariecancer og borderline tumorer (specielt hos præ-menopausale kvinder), hvilket medfører, at mange af disse kvinder ikke henvises til centerafdelinger med ekspertise i kirurgisk stadieinddeling (1). Desuden medfører en specificitet på 85-90%, at kvinder uden malign sygdom henvises til og behandles på gyn-onkologiske centre på mistanke om kræft i ovarierne.

I Danmark er den billeddiagnostiske udredning forud for behandling og i kontrolforløb helt eller delvist defineret af lokale traditioner.

Begrebet kræft i ovarierne vil i retningslinjen blive anvendt som en samlet betegnelse for kræft i ovarier, tuba eller peritoneum.

Formål

Det overordnede formål med retningslinjen er at understøtte en evidensbaseret kræftindsats af høj og ensartet kvalitet på tværs af Danmark.

En systematisk gennemgang af billeddiagnostik anvendt til udredning, behandling og kontrol af patienter med kræft i ovarierne har til hensigt at kortlægge evidensen på området med henblik på at give danske kvinder den bedste udredning og behandling, når de henvises med en udfyldning i bækkenet eller anden mistanke om kræft i ovariet.

Patientgruppe

Alle kvinder, der henvises med en udfyldning i bækkenet eller uspecifikke symptomer, hvor kræft i ovariet ikke kan udelukkes. Kvinder i behandling for eller opfølgningsforløb efter kræft i ovariet samt ved recidivopsporing ved tidligere verificeret ovarie kræft.

Målgruppe for brug af retningslinjen

Denne retningslinje skal understøtte det kliniske arbejde og udviklingen af den kliniske kvalitet, hvorfor den primære målgruppe er klinisk arbejdende sundhedsprofessionelle i det danske sundhedsvæsen.
Retningslinjen henvender sig til praktiserende speciallæger, hospitalslæger på gynækologiske afdelinger såvel som speciallæger på nuklearmedicinske, radiologiske samt gynækologiske og onkologiske afdelinger i relation til de gyn-onkologiske centre, som udreder og/eller behandler kræft i ovarierne.

3. Grundlag

Primær udredning af kvinder henvist med mistanke om kræft i ovarier tuba eller peritoneum

1. **IOTA metoden (både Simple Rules og ADNEX modellen) har højere sensitivitet end RMI for diagnostik af Borderline og malignitet og anbefales derfor som primær vurdering af kvinder henvist på mistanke om kræft i ovarier, hvis teknikken mestres. Ellers kan RMI anvendes (B)**

2. **IOTA ADNEX metoden er den mest omkostnings-effektivemodel og bør anvendes i primær diagnostik, hvis teknikken mestres (B)**

3. **Kvinder med et risikoestimat for malignitet ≥10% i IOTA ADNEX modellerne bør kirurgisk behandles på Gyn-Onkologiske Centerafdelinger (C)**

4. **Kvinder med et risikoestimat for malignitet < 10%, hvor ultralydsfund ikke giver malignitetsmistanke kan behandles på lokale gynækologiske afdelinger, evt. med minimal invasiv kirurgi (C)**

5. **MRI er ikke førstevalg, men kan anvendes som supplerende billeddiagnostik efter ultralyd til at differentiere mellem benigne, borderline og maligne tumorer i ovarier, hvor ultralydsscanning er ikke konklusiv (IOTA Simple rules inkonklusiv) eller IOTA ADNEX model <10% OG ultralyd ikke entydig benign (C)**

6. **Det anbefales at anvende ORADS MRI modellen ved supplerende billediagnostik med MRI (B)**

7. **Kvinder med en ORADS MRI score > 3 (svarer til risiko estimat for malignitet på > 6%) bør kirurgisk behandles på Gyn-Onkologiske Centerafdelinger (C)**

Litteratur og evidensgennemgang

Ultralyd

Den præoperative evaluering af en patient med mistanke om ovariekræft anvendes til at selektere patienter til den rette behandling på den rette afdeling. Derfor har man udviklet algoritmer til evaluering af malignitet baseret på biomarkører og systematisk ultralydsskanning (UL) af ovarierene. På baggrund af disse fund kan man foretage en risikostratificering. Nedenfor gennemgås brugen af tumormarkører, ultralydsskanning og MRI i udredning og diagnosticering af kræft i ovariet.

De fremsøgte metaanalyser (n=3) og Cochrane reviews (n=5) er baseret på kohorte studier – både retro- og prospektive studier med et stort antal patienter er inkluderet. Der findes meget få randomiserede studier.

Studier med test af specielt International Ovarian Tumor Analysis (IOTA) i en rutine klinisk setting, samt sammenlignende studier, hvor patienterne har fået udført flere billedmodaliteter samtidig, er meget få. Studierne vurderes generelt som havende betydelig heterogenitet. Da der inden for de sidste 10 år er publiceret flere store metaanalyser, er guideline vedr. ultralydsvurdering, samt brug af MRI primært baseret på disse.

Risk of Malignancy Index (RMI)
RMI blev først beskrevet i 1990 af Ian Jacobs et al (2) og senere testet blandt andet i et norsk studie (1). Den til dato mest anvendte metode til at vurdere risikoen for kræft i ovarier er RMI. Indekset er et produkt af ultralydskarakteristika, menopause status og CA-125. I metaanalyser har RMI indekset vist en pooled sensitivitet på 78% (95% CI 71–85%) og specificitet på 87% (95% CI 83–91%) (3, 4). Modellen anvendes blandt andet i Kræftpakkeforløb for kræft i ovarier til selektion af patienter, der skal henvises til et gyn-onkologisk center. Modellen har høj sensitivitet i tilfælde af avanceret ovariecancer, mens sensitiviteten for stadium 1 sygdom er af størrelsesordenen 75%. Desuden er modellen behæftet med falsk positivt resultat ved f.eks. endometriose og tubo-ovarielle abscesser, og validiteten er derfor lavere blandt præmenopausale kvinder end vurdering med IOTA modellerne (5, 6).

Tumormarkører
Tumormarkører har været anvendt selvstændigt eller i kombination med billeddiagnostik til risikostratificering af patienter med mistanke om kræft i ovarier. Cancerantigen (CA-125) er den mest anvendte tumormarkør ved mistanke om kræft i ovarierne. Desværre er CA-125 ofte forhøjet ved andre tilstande såsom inflammation, fibromer, endometriose, ascites og graviditet, hvilket begrænser anvendelsen især blandt præmenopausale kvinder. Desuden er CA-125 kun forhøjet hos 50% af de kvinder, som senere diagnosticeres med kræft i ovariet i tidligt stadie (7).

Human Epididymis protein 4 (HE4) er en anden biomarkør, som har været anvendt mhp. diagnostik af kræft i ovariet. Denne er ofte forhøjet også i cases, hvor CA-125 fejler, og har en højere sensitivitet hos præmenopausale kvinder (8). Ingen af disse biomarkører anvendes alene i diagnostikken af kræft i ovariet. For at øge effektiviteten af disse markører, har man forsøgt at kombinere dem i The Risk of Malignancy Algorithm (ROMA) (bilag 2).

Studier, der sammenligner RMI og ROMA
I en analyse udført af NICE (2018) fandt man samme sensitivitet ved ROMA sammenlignet med RMI (9). Hvis man ekskluderede borderline tumorer fra analysen, var ROMA signifikant dårligere end RMI (Tabel 1). Et studie indeholdt en direkte analyse mellem ROMA indeks og RMI indeks (>200). I dette studie var sensitiviteten lidt højere for ROMA sammenlignet med RMI (83.8% (95% CI: 73.4% - 91.3%) versus 78.4% (95% CI: 67.3% - 87.1%). Specificiteten var lavere værdier for ROMA sammenlignet med RMI 68.8% (95% CI: 61.6% - 75.4%) versus 79.6% (95% CI: 73.1% - 85.1%). Ingen af de beregnede forskelle var statistisk signifikante (10).
I en metaanalyse fra 2019 med i alt 2662 kvinder fandt man, at ROMA indeks ikke havde bedre diagnostisk validitet end RMI hos postmenopausale kvinder (sensitivitet på hhv. 87% versus 77%, specificitet 75% versus

85%). RMI havde samme sensitivitet, men bedre specificitet ved vurdering af tumorer hos præmenopausale kvinder (sensitivitet på hhv. 73 % versus 80 %, specificitet 89 % versus 78%) (4).

Disse resultater viser, at selektionen af maligne og benigne patienter med ROMA og RMI ikke er optimal, hvilket gennem de sidste 15 år har medført et øget fokus på systematisk brug af UL i udredning og diagnosticering af kræft i ovarierne.

Studier der sammenligner RMI/ROMA og systematisk ultralyd beskrives nedenfor

Systematisk ultralydsscanning og rapportering
Den præoperative evaluering af en patient, hvor der er mistanke om kræft i ovariet anvendes til at selektere patienter til den rette behandling på den rette afdeling. Derfor har man udviklet algoritmer til evaluering af risiko for malignitet ved ultralyd af ovarierene.

Det er dokumenteret , at den subjektive bedømmelse af tumorer i ovarierne ved UL har en høj specificitet for vurdering af maligne versus benigne tumorer, når evalueringen foretages på ekspertniveau (11). I Danmark findes der ikke en systematisk træning og certificering i gynækologisk ultralyd. Derfor er der behov for systematisering af scanningsfund herunder en fælles terminologi, og vurdering af abnorme fund i daglig praksis ved speciallæger i gynækologi. De bedst validerede internationale systemer er på nuværende tidspunkt IOTA og Ovarian-Adnexal Reporting and Data System Ultrasound (ORADS-US) modellen (se bilag 1,2,3,4), som har defineret en række kriterier til vurdering af tumorer i ovarierne mhp. fastsættelse af risiko for malignitet. Formålet med disse metoder er at optimere diagnostikken af tumorer i ovarierne for at sikre korrekt henvisning og behandling af ovariecancer og minimere unødig kirurgi hos patienter, som sandsynligvis ikke har kræft.

- IOTA simple rules (bilag 1)definerer 5 ultralydskriterier for benigne tumorer og 5 kriterier for malignitet. IOTA simple rules har både højere sensitivitet og specificitet end RMI (12) og dermed kan antallet af unødige operative indgreb mindskes (13) (bilag 2).
- IOTA simple rules risk model (LR2) er en logistisk regressionsmodel, som er baseret på fundene i IOTA simple rules. Ultralydsfund kombineres med alder til beregning af et risikoestimat for malignitet i den pågældende tumor (14).
- IOTA Adnex Model (Bilag 2) er baseret på ultralydsfund kombineret med alder og CA-125. Modellen giver et risikoestimat for malignitet og mulighed for at differentiere mellem forskellige subtyper af ovarietumorer, hvilket kan have behandlingsmæssig konsekvens (bilag 3).
- ORADS (Bilag 3) er et klinisk støtteredskab til at standardisere beskrivelsen og klassifikationen af læsioner/forandringer i ovarierne. Systemet består af to arme, som komplimenterer hinanden (15):
    - ORADS Ultralyd - som er den primære billedmodalitet som er optimeret for at opnå høj sensitivitet (bilag 4)
    - ORADS - Magnetisk Resonance Imaging (MRI) sekundære skanningsmodalitet, som anvendes når der er tvivl om fund på UL og giver en højere specificitet

Systematisk ultralydsscanning versus RMI/ROMA til vurdering af ovarietumorer

I et engelsk multicenter kohorte studie sammenlignede man IOTA simple rules, IOTA ADNEX med vurdering af adneks tumorer ved hjælp af RMI. Analyse med Reciver Operating Characteristic analyse (ROC) fandt højest værdi for IOTA modellerne (Adnex modellen med CA-125 måling (0.94, 95% CI 0.920.96), sammenlignet med Adnex uden CA-125 (0.94, 0.91-0.95) og IOTA Simple Rules (0.94, 0.91-0.95) i forhold til RMI (0,89; 0,85-0,92) (16).

Et multicenterstudie med mere end 2400 patienter har vist, at IOTA simple rules og IOTA Adnex model havde den største nøjagtighed sammenlignet med RMI og andre IOTA risk modeller (Tabel 1) (17).

Andre scoringssystemer som O-RADS og GI-RADS er udviklet til vurdering af ovarietumorer med risikoestimering for malignitet (18).

I et systematisk review fra 2016 sammenligner Meys et al IOTA simple rules med LR2 og RMI til karakteristik af ovarietumorer (19). Det konkluderes, at IOTA simple rules bør anvendes til primær diagnostik med henvisning til ekspert i ultralyd ved usikre fund. Hvis der ved inkonklusiv undersøgelse ikke organisatorisk er mulighed for henvisning til ekspert ultralydsvurdering, anbefales IOTA LR2 modellen (Tabel 1).

I et systematisk review udarbejdet under NICE (2018) gennemgår man 52 kohorte studier for at definere den bedste metode til diagnostik og efterfølgende henvisning af kvinder med mistanke om ovariecancer til centre for behandling af dette.

Konklusionen er, at IOTA simple rules eller IOTA Adnex modellen, hvor kliniske data og tumormarkør indgår i modellen, har en signifikant højere sensitivitet på henholdsvis 93 og 96% sammenlignet med RMI (78%) og ROMA (83%).

Man konkluderer, at IOTA Adnex-modellen er den mest cost-effective metode til evaluering af ovarietumorer med henblik på at vurdere malignitetspotentiale, men at yderligere kohortestudier er nødvendige.

Menopause status, tumor markører og ultralydsfund

I et Cochrane review baseret på heterogene studier med variation af patientgruppe i forhold til menopausestatus fandt man på tværs af analyser højere sensitivitet og lavere specificitet i gruppen af postmenopausale kvinder, som var vurderet med systematiske ultralydsundersøgelser sammenlignet med præmenopausale kvinder. Hovedparten af studierne var udført på europæiske kvinder, som var henvist til et udredende hospital med en udfyldning i det lille bækken (Tabel 1).

Sammenligning mellem IOTA modeller

En metaanalyse fra 2014 sammenligner forskellige prædiktionsmodeller for præoperativ karakteristik af adneks tumorer (6). Konklusionen er, at IOTA simple rules eller IOTA LR2 modellen er mest nøjagtige – specielt hos præmenopausale kvinder.

Tabel 1: Oversigt over metaanalyser/Cochrane review og Internationale Guidelines vedr. præoperativ evaluering af ovarietumores.

		N	Sensitivitet (%) [95 % CI: %]	Specificitet (%) [95 % CI: %]	Bemærkninger
Zhang et al 2023 (20) Metaanalyse	O-RADS UL vs O-RADS MR	9520	95 [91–97] 95 [92–97]	82 [76–87] 90 [84–94)]	
Cui et al 2022 (21) Meta-analyse	IOTA adnex vs MRI ADNEX	10647 1821	96 [94-97] 91 [87-94]	79 [70-86] 95 [92-97]	
Davenport et al Cochrane 2022 (22)	IOTA LR2 Præmeno Postmeno IOTA adnex Præmeno Postmeno RMI Præmeno Postmeno ROMA Præmeno Postmeno	Ialt 32059 kvinder (9545 OC)	 83.3 (74-89] 94.8 [92.3- 96.6] 95.5 [91.0-97.2] 97.6 [95.6- 98.7] 57.2 [50.3-63.8] 78.4 [74.6-81.7] 77.4 [72.7- 81.5] 90. [87.5-92.6]	 90.4 [84.6-94.1] 60.6 [50.5-69.2] 77.8 [67.4-85.5] 55.0 [42.8-66.6] 92.5 [90.3-94.2] 85.4 [82.0-88.2] 84.3 [81.2-87.0] 81.5 [76.5-85.5]	
Westwood et al 2018 (9) (NICE)	IOTA simple rules IOTA adnex Model RMI	9588 3731	92.8 [90.9- 94.3] 96 [94.6-97.1] 66 [62.6- 69]	71.6 [68.9 -74.1] 67 [64.2- 69.6] 89 [87- 90.7]	direkte sammenligning mellem alle tre modaliteter
Meys et al 2016 (19) Syst review	IOTA simple rules præmeno postmeno IOTA LR2 præmeno postmeno	i alt 19674	 89 [86-92] 92 [90-94] 87 [81-91] 94 [92-96]	 91 [85-95] 87 [84-90] 91 [86-94] 86 [82-89]	

	RMI præmeno postmeno		 57 [45-68] 79 [76-82]	 90 [85-93] 89 [87-92]	
Testa et al 2014 (17)	RMI IOTA Simple Rules IOTA LR2	5169 2315 1356	70 [60-78] 93 [89-95] 92 [88-95]	91 [88-93] 81 [76-85] 83 [77-88]	

MR skanning ved primær udredning
Diagnostisk nøjagtighed af MRI til risikovurdering af ovarie tumorer i tilfælde, hvor UL er usikker/inkonklusiv

MRI
På trods af forbedrede teknikker til vurdering af ovarierne med ultralyd (eks. ORAD-US eller IOTA), er der fortsat ca. 20-25% af skanningerne af ovarierne, som kategoriseres som inkonklusive i IOTA Simple Rules modellen. Dette kan føre til unødige kirurgiske procedurer hos raske patienter eller, at patienter med kræft ovariet behandles på benign indikation og derfor efterfølgende må gennemgå staging operation (23).
MRI har ligesom ultralyd traditionelt haft en central rolle i udredningen af tumorer i ovarierne. Et systematisk review, som inkluderede 18 studier, der anvendte konventionel MRI (uden brug af systematisk scoringsklassifikation) til at diagnosticere malignitet i ovarierne, fandt en samlet sensitivitet og specificitet på hhv. 0.92 (95% CI: 0.89-0.94) og 0.85 (95% CI: 0.82-0.87 (24).

I 2013 introducerede Thomassin-Naggara et al et ADNEX MR scoring system til klassifikation af processer i ovariet, som ikke kan klassificeres som benigne eller maligne med ultralyd (25). På baggrund af denne score designede man et prospektivt studie EURAD til validering og udvikling af scoren (26). The Ovarian-Adnexal Imaging Reporting and Data System Magnetic Resonance Imaging (ORADS MRI) er udviklet på baggrund af denne model. Disse modeller har været med til at homogenisere og standardisere kvaliteten af MRI-beskrivelsen af ovarie patologi og risiko for malignitet og har øget specificiteten af MRI signifikant. ORADS MRI er et redskab, som kan anvendes til at estimere risikoen for kræft i ovarierene. På baggrund af MRI-fund gives en score fra 0-5.

En nylig metaanalyse og systematisk review af Rizzo et al fra 2023 har undersøgt den diagnostiske nøjagtighed af ORADS MRI (23). De identificerede 12 studier (3731 kvinder og 4520 ovarier). I meta-analysen af den diagnostiske nøjagtighed (af 4012 ovarier) fandt de en samlet sensitivitet på 92% (95%CI:88-95) og en samlet specificitet på 91% (95% CI: 89-93) ved et cutt off på > 3 for malignitet. Meta-analysen fandt, at 0.1 % (95% CI: 0-1) af patienter med en ORADS MRI score på 2, sammenlignet med 6% (95% CI: 3-9), 60% (95% CI: 52-67%) og 96% (95% CI: 92-99) hos patienter med en ORADS MRI score på hhv. 3, 4 og 5 havde kræft i ovarierne (27).

Et andet stort systematisk review og metaanalyse undersøgte nøjagtigheden af ORADS MRI (12 studier). Den samlede sensitivitet og specificitet var på hhv. 95% (95% CI: 92-97%) og 90% (95% CI: 84-94%).

Undersøgelsen konkluderede, at ORADS MRI har høj sensitivitet og specificitet (16). Dette studie undersøgte også den diagnostiske nøjagtighed af ORADS US og fandt en tilsvarende sensitivitet, men en betydelig lavere specificitet (82% (95% CI:76-87%) (20).

Anvendelse af FDG PET-CT til primær udredning af ovariecancer

Anvendelsen af FDG PET-CT i den primære diagnostik af tumorer i ovarier har være berørt i flere mindre studier med varierende resultater med sensitivitet på mellem 50-90 % og specificitet mellem 60-80 %. De store udsving i studiernes rapporterede nøjagtighed skyldes forskelle i studiepopulationerne. FDG PET-CT skanningens specificitet påvirkes i negative retning af falsk positive resultater ved høj andel af præmenopausale kvinder med forekomst af fysiologisk FDG-optagelse i ovarier og endometriose samt infektion. Den lave nøjagtighed skyldes desuden vanskeligheder ved at skelne borderline fra benigne ovarielle tumorer samt lav FDG-optagelse i visse histologiske maligne subtyper (clear cell og mucinøse adenocarcinomer) af ovarie cancer (28, 29).

Der findes et nyere review og metaanalyse som sammenligner den diagnostiske sikkerhed ved MRI og FDG PET-CT i risikovurderingen af ovariel malignitet. Der indgik i alt 27 studier, heraf vurderede 11 FDG PET-CT og 17 MRI. Man fandt en samlet sensitivitet og specificitet for FDG PET-CT på hhv. 94% (95 % CI: 87%-97%) og 86% (95 % CI: 79%-97%) og samlet sensitivitet og specificiet for MR 92% (95 % CI: 89%-95%) og 85% (95 % CI: 79%-89%). Studiet konkluderede, at FDG PET-CT og MRI anvendt til at skelne mellem benigne og maligne ovarielle tumorer har samme diagnostiske nøjagtighed, men MRI bør foretrækkes pga. den ikke-strålebelastende modalitet, og at et prospektivt studie som direkte sammenligner FDG PET-CT og MRI behøves.

Risikostratificering baseret på Ultralyd versus MR skanning

I en metaanalyse af Zhang et al (2023) er hovedparten af studier vedr. UL retrospektive (n=15 heraf 1 prospektivt), mens halvdelen af MRI-studierne er prospektive (n=12) (Tabel 1) (16). Der er tale om studier med forskellige populationer, og derfor er en direkte sammenligning ikke mulig. I alle studier indgår en høj andel af patienter med maligne ovarietumorer, og studierne er præget af høj heterogenitet. Man fandt, at sensitiviteten ved de to undersøgelser var ens og høj, mens specificiteten var højere ved MRI (Tabel 1) (20).

I en anden metaanalyse (Cui et al 2022) sammenlignede man IOTA Adnex modellen med MRI Adnex scoring systemet til karakteristik af ovarietumorer (17). Man fandt 11 studier, som havde anvendt IOTA Adnex modellen og 6 studier, hvor MRI Adnex scoring systemet var brugt. Ingen af studierne sammenlignede direkte de to metoder med hinanden. Begge metoder havde høj sensitivitet, om end den var højest for IOTA modellen, mens MRI-skanning udmærkede sig med en meget høj specificitet (Tabel 1) (21).

MRI skanning er tidskrævende og omkostningstungt, hvorfor det ikke anbefales at bruge MRI som primær billeddiagnostiske modalitet. På baggrund af ovenstående kan det konkluderes, at ORADS MRI har en sammenlignelig sensitivitet og bedre specificitet end ORADS US og IOTA modellerne. Desuden synes ORADS MRI at kunne bruges, hvor ultralyd er inkonklusiv. På denne baggrund kan det anbefales at anvende ORADS MRI, som andet valgt efter ultralyd, til ovarielle tumorer, hvor UL er ikke konklusiv. Det vil sige hvor

IOTA Simple Rules ikke kan udelukke malignitet eller hvor IOTA ADNEX Model <10%, men ultralydsfundet fortsat tolkes som malignitetssuspekt

Anbefaling
MRI med brug af Dynamic Contrast Enhanced (DCE) og Diffusion Weighted (DW) sequencer er ikke førstevalg, men kan anvendes som supplerende billeddiagnostik efter ultralyd til at differentiere mellem benigne, borderline og maligne udfyldninger i ovarier, hvor UL er inkonklusiv. Ovarietumores vurderes med IOTA simple rules med mindre de er enkamrede og oplagt benigne. Hvis IOTA Simple Rules ikke kan klassificere tumor endeligt i malign eller benign anvendes IOTA ADNEX modellen til yderligere klassifikation inkl beregning af risiko estimat. CA125 kan indgå i estimatet, men man kan beregne uden at kende værdien. Herefter følges flowchart for videre håndtering.

Hvis IOTA ADNEX modelen ikke er tilgængelig klassificeres tumor udelukkende udfra IOTA Simple Rules og inkonklusive tumores udredes med MR scanning.

MRI er blevet foreslået til vurdering af ovarielle tumorer, som ikke kan vurderes med ultralyd samt hos yngre patienter med O-RADS UL 5, der gerne vil bevare fertilitet (30).

Europæiske radiologer anbefaler (30, 31) følgende MRI protokol ved diagnosticering af ovariecancer:

- Undersøgelsen udføres på I 5 eller 3 T MR scanner.
- Der gives antiperistaltiske midler (Glukagon eller Buscopan) op til 30 min inden undersøgelse.
- Følgende sekvenser udføres:
- T2W axialt og sagitalt plan
- T1W med og uden fat sat ax.
- T1W dynamisk kontrast undersøgelse (under og efter Gd anvendelse, 15 sec temporal resolution, 30 sec mellemrum)
- DWI, B værdier 50 og 1000 (evt. 800)
- ADC

Når indgift af kontrast ikke er muligt, kan man lave en non-kontrast MRI ifølge samme protokol, bare uden kontrast sekvenser (32).

Patientværdier og – præferencer

Patienterne under udredning for ovariecancer er interesseret i en optimal behandlingsplan forud for et kirurgisk indgreb. Det indebærer, at patienter med benigne tumorer i videst muligt omfang tilbydes minimal invasiv kirurgi, ligesom patienter med malign sygdom opereres på gyn-onkologiske centre med mulighed for peroperativ frysemikroskopi og færdigstaging under et og samme kirurgiske indgreb. Et højt præoperativt risikoestimat for malignitet har indflydelse på valg af operativ teknik for i videst muligt omfang at undgå kapselruptur peroperativt, da dette har selvstændig prognostisk betydning i en stor international multicenter undersøgelse (33). Den negative prognostiske effekt af peroperativ kontrolleret cyste punktur har ikke kunne genfindes i et dansk materiale (34), men cysteruptur medfører at tumorstadiet øges til FIGO 1C og patienten tilbydes postoperativ kemoterapi

Rationale

I lighed med andre nationale guidelines har sensitivitet for malignitet haft størst prioritet i vægtning af rekommandationer vedrørende præoperativ udredning, så flest mulige patienter med kræft i ovarier, tubae eller peritoneum opereres på gyn-onkologiske centre med mulighed for endelig stadieinddeling i forbindelse med primær operationen. I tilfælde hvor der ikke er mistanke om dissemineret sygdom, og hvor ultralyd er ikke-konklusiv, anvendes MRI skanning som triage for nærmere karakteristik af udfyldningen i bækkenet. Dette muliggør visitering til kirurgisk behandling i form af minimal invasiv kirurgi, hvis der ikke er mistanke om malignitet på MRI skanning. I tilfælde af tegn på dissemineret sygdom med ascites og synlig carcinose eller anden klinisk mistanke om dissemineret sygdom anbefales videre billediagnostik (staging) med FDG PET/CT skanning for nærmere karakteristik af sygdomsudbredning før behandlingsplan. Der findes ikke evidens for rutinemæssig kombination af MRI og FDG PET/CT-skanning.

Primær stadieinddeling og resektabilitetsvurdering

8. Ved mistanke om dissemineret kræft i ovarier (f.eks. ascites, synlig carcinose på UL eller kliniske symptomer) anbefales patienten udredt med FDG PET/CT eller CT med kontrast af thorax, abdomen og bækken før endelig behandlingsplan (C)

Litteratur og evidensgennemgang

De fremsøgte metaanalyser (n= 4) og Cochrane reviews (n=1) er baseret få studier – både retro- og prospektive studier med få patienter inkluderet.

Nedenfor gennemgås den foreliggende evidens for brugen af CT, PET/CT og MRI i den præterapeutiske vurdering af kræft i ovariet.
I europæiske guidelines anbefales som minimum præoperativ CT af thorax, abdomen og bækken (11). I dansk regi har der traditionelt været lokale udredningsregimer, der bl.a. har sikret et hurtigt udredningsforløb for patienterne.

Vurdering af lymfeknudemetastasering

I en nyere metaanalyse, der sammenligner præoperativ CT og FDG PET/CT anvendt til vurdering af pelvine og paraaortale lymfeknuder hos patienter med nydiagnosticeret epithelial ovariecancer (EOC) fandt Mimoun et al en sensitivitet på 81 % og specificitet på 96 % for FDG PET/CT vs. sensitivitet på 47 % og specificitet på 99 % for CT (35). I metaanalysen indgik kun 5 studier med få patienter, men alle studierne var af høj kvalitet med histologisk verifikation af alle lymfeknuder. Man konkluderede, at FDG PET/CT havde meget høj diagnostisk nøjagtighed med AUC 0,97 (95 % CI: 0,95 – 0,98) med især høj pooled specificitet. En ældre metaanalyse fra 2012 (tabel X), hvor der indgik en mere blandet population til både primær staging og restaging efter behandling samt både retro- og prospektive studier (36) andt man ligeledes, at FDG PET eller FDG PET/CT har den højeste diagnostiske nøjagtighed ift. vurdering af intraabdominal lymfeknudeinvolvering og især god negativ prædiktiv værdi.

Tabel 2: Oversigt over metaanalyser ved præoperativ vurdering af lymfeknudemetastasering fra ovariecancer.

Artikel	Modalitet	N	Sensitivitet (%) [95 % CI: %]	Specificitet (%)	Bemærkninger
Mimoun et al. 2021 (35)Metaanalyse	CT Vs PET/CT	106 138	47 [20-76] 81 [61-92]	99 [75-100] 96 [91-99]	Præoperativ, primær OC, alle histologisk verificeret, blandet histologi (EOC) og stadier
Yuan et al. 2012 (36) Metaanalyse	CT Vs MRI Vs PET(CT)	581 340 572	42,6 [36-50] 54,7 [44-65] 73,2 [68-78]	95 [93-96] 88,3 [85-91] 96,7 [96-98]	Ældre studier, blandet primær, sekundære og tertiære udredning, overvejende stadie 3 og 4.
Han et al. 2018 (37) Metaanalyse Lymfeknuder	PET	211	77 [61-87]	97 [93-99]	Betydelig heterogenicitet Samlet for påvisning af metastaser: sensitivitet 72 % [61-81], specificitet 93 % [85-97]

Klinisk anvendelighed

Ved formodet lokaliseret sygdom til ovarier (FIGO stadium I sygdom/ pT1a-pT2a M0) har man en forventet (prætest inden PET/CT) sandsynlighed for lymfeknudemetastaser på 15 %, som fundet af Heitz () og ud fra likelihood ratio fundet af Mimoun et al (35).

I den kliniske situation er posttest sandsynligheden for lymfeknudemetastase ved positiv PET 78 %. Negativ PET scanning nedsætter posttest sandsynligheden til 3 % for lymfeknudemetastase.

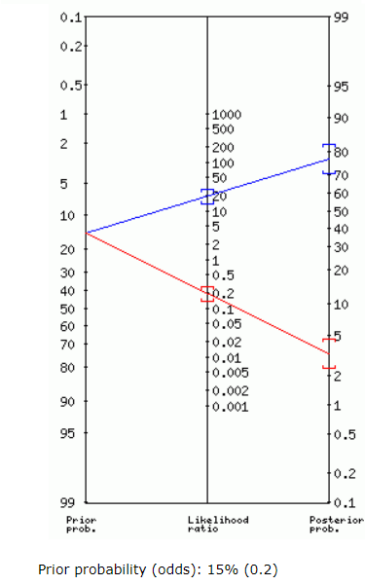

Figur z viser Fagan's nomogram for likelihood ratios og sandsynligheden for PET/CT detektion af lymfeknudemetastaser.

Udbredelse af peritoneal carcinose og resektabilitetsvurdering
Diffusion Weighted (DW) MRI anses som den mest præcise billeddiagnostiske modalitet til vurdering af udbredelsen af peritoneal karcinose. I metaanalysen af van't Sant et al (38) baseret på 9 studier til vurdering af regionsinddelt peritoneal karcinose hos patienter med ovariecancer (6 studier) eller blandet gastrointestinal/ovarie cancer (3 studier), havde DW MRI, FDG PET/CT og CT en pooled sensitivitet på hhv. 91 %, 79 % og 68 % samt pooled specificitet 85 %, 90 % og 88 % (tabel 3). DW MRI opnåede højest diagnostisk nøjagtighed, men var kun marginalt bedre end FDG PET/CT.

Michielsen et al (39) vurderede carcinoseudbredningen med henholdsvis DW MRI, FDG PE/CT og CT i et studium med 32 patienter udredt på mistanke om ovariecancer. Patienterne blev skannet med alle 3 modaliteter og referencestandarden var sygdomsudbredningen vurderet ved diagnostisk laparoskopi eller laparotomi.

Hvad angår detektion og udbredning af carcinose havde DW MRI højest nøjagtighed på 91 % mod 76 % og 73 % for hhv. CT og FDG PET/CT. Især havde WB DW MRI højere sensitivitet for påvisning af peritoneal carcinose på blæren, i det lille bækken, tarm og krøs.

Hos patienter med avanceret sygdom anses makroradikal resektion ved primær operation fortsat som det primære behandlingsmål for at opnå bedst overlevelse. Korrekt selektion af patienterne til hhv. primær operation eller neoadjuverende kemoterapi efterfulgt af interval kirurgi er derfor vigtig.
Der er mellem danske centre enighed om følgende kriterier for ikke-resektabilitet ved ovaiecancer (40):
Lignende kriterier er opstillet af ESGO (41).
Abdominale metastaser:

- Involvering af a. mesenterica superior, i et omfang, så denne ikke kan skånes
- Dyb infiltration af tyndtarmskrøs (radix mesenterii)
- Diffus og konfluerende karcinose på ventrikel og/eller tyndtarm, i en grad så resektion vil medføre korttarmssyndrom (behov for mere end 1 meter resektion tyndtarm) og/eller en total gastrectomi.
- Multiple parenkymatøse levermetastaser i flere leverlapper
- Involvering af store dele af pancreas (ikke kun cauda pancreatis) og/eller duodenum
- Infiltrering af karrene i lig. hepatoduodenale eller truncus coeliacus
- Dyb infiltration i porta hepatis

Ekstraabdominale metastaser:

- Multiple lungemetastaser
- Hjernemetastaser
- Ikke-resektable lymfeknudemetastaser > 10 mm

Tabel 3: Oversigt over metaanalyser og udvalgte single center studier med præoperativ vurdering af peritoneal carcinose fra ovariecancer.

Artikel	Modalitet	N	Sensitivitet (%)[95 % CI: %]	Specificitet (%) [95 % CI: %]	Bemærkninger
Van't Sant 2020 (38) Metanalyse	CT vs PET vs MR		68 [46-84] 80 [57-92] 92 [84-96]	88 [81-93] 90 [80-96] 85 [78-91]	Blandet gruppe både ovarie (11), ventrikel (10) colonrectal/app (3). Blandet guld standard/follow up
Han et al. 2018 (37) Metaanalyse Peritoneal carcinose	PET	526	70 [56-82]	90 [82-94]	Betydelig heterogenicitet Samlet for påvisning af metastaser: sensitivitet 72 % [61-81], specificitet 93 % [85-97]
Mikkelsen et al. 2020 (42) Single center	DW-MRI vs CT vs PET/CT	50	29-53 14-43 14-85	94-100 97-100 91-100	Varierende nøjagtighed for 3 kritiske steder: kritiske organer, leverkar og centrale intrabdominale kar
Michielsen et al. 2014 (39) Single center	WB DW MRI vs PET/CT vs CT	32	50-100 0-33 17-67	71-90 89-100 86-94	Varierende nøjagtighed for tynd- og tyktarm samt hhv. serosa og krøs
Roze et al. 2018 (43) Cochrane Sys Review	PET vs MR	366 178	Moderat Moderat	Høj Høj	Resektabilitet Få, små studier. Forskellige non-resek. kriterier og target conditions (og resektabilitetsgrad)

Der er ikke tilstrækkelig evidens vedrørende betydningen af ikke-resektabel større retrokrurale eller perikardielle lymfeknudemetastaser, der ikke er tilgængelig for kirurgisk resektion. Ingvinale, solitære retrokrurale eller parakardielle lymfeknudemetastaser mindre end 10 mm og/eller pleuravæske med positiv cytologi, er ikke i sig selv kontraindikation for operation.

Hvor flere studier ser på de forskellige billeddiagnostiske modaliteters præcision til vurdering af sygdomsudbredelsen sammenholdt med fund under operation og deres prognostiske værdi, er der kun

ganske få studier, der sammenholder de præoperative billeddiagnostiske fund med muligheden for resektabilitet. I et Cochrane review fra 2018 (43) synes både FDG PET/CT og (DW) MRI at have høj specificitet, men kun moderat sensitivitet ift. præoperativ vurdering af makroskopisk resektabilitet. Evidensen var dog kun baseret på 2 FDG PET/CT-studier med i alt 366 patienter og tre MRI-studier med i alt 178 patienter (hvoraf kun et af studierne havde R0 som endepunkt (n=94)).

I det danske studie af Mikkelsen et al (42) blev sygdomsudbredelsen vurderet præoperativt ud fra The Peritonal Cancer Index (PCI) med de 3 modaliteter; CT, FDG PET/CT og DW MRI og sammenholdt med peroperative fund ved laparotomi. Man fandt en median kirurgisk PCI score på 18. Alle tre modaliteter undervurderede udbredelse med en forskel i PCI score på hhv. 4.2, 4.4 og 5.3 for hhv. CT, FDG PE/-CT og DW MRI. Samme studie definerede særlige kritiske steder for peritoneal karcinose ift. resektabilitet; kritiske organer (lever, duodenum, pankreas og ventrikel) samt leverkar og centrale intraabdominale kar. Alle tre modaliteter havde høj specificitet (98-100%) for påvisning af karcinose de kritiske steder, men med lokalisationsbestemt sensitivitetsforskelle fra lav til moderat for alle tre modaliteter. I studiet fandt man desuden, at billeddiagnostisk påvist karcinose på de kritiske lokalisationer ikke kunne prædiktere resektabilitet. Således kunne 2/3 af den billeddiagnostiske karcinose på de kritiske steder resecteres ved operation; 4 ud af 7 på kritiske organer, 11 ud af 17 på leverkar og 10 ud af 14 på centrale intraabdominale kar.

Opsummering og anbefaling
FDG PET/CT er bedst til at vurdere lymfeknudemetastasering samt ekstraabdominal sygdom. MRI er den mest præcise billedmodalitet til vurderingen af peritoneal karcinose med lidt forskel i nøjagtighed for de forskellige intraabdominale regioner. Både CT, FDG PET/CT og MRI underestimerer udbredelsen af peritoneal carcinose, og selv ved påvisning af sygdom i de kritiske lokalisationer, kan de ikke prædiktere resektabiliteten.

Den præoperative billeddiagnostik skal med struktureret beskrivelse af sygdomsudbredelse med detaljeret gennemgang af de klinisk vigtige steder indgå i den multidisciplinære beslutning, hvor der ved tvivl om resektabilitet bør suppleres med laparoskopisk vurdering (40).

Ved præoperative vurdering af udbredelsen af primær ovariecancer anbefales udredning med FDG PET/CT (C)

Ved tvivlstilfælde om enten malignitet i ovarier eller udbredelse af sygdom kan de to modaliteter supplere hinanden (C)

Patientværdier og – præferencer

Anbefalingerne om udredning er præferencefølsomt. For patienterne vil det være væsentligt at have så præcis kendskab til sygdomsudbredelsen som muligt som grundlag for rådgivning om terapivalg med mulighed for bedre vurdering af risici, bivirkninger og prognose til de enkelte behandlinger.

Risikoen for lymfeknudemetastasering afhænger af tumor histologi og FIGO-stadiet. Hos patienter med udbredt sygdom (FIGO IIB-IV), hvor der klinisk og billeddiagnostisk ikke er suspekte lymfeknuder, har man

ikke påvist overlevelsesgevinst ved systematisk lymfadenektomi (44), men N-status kan have betydning for supplerende onkologisk behandling i tidligt sygdomsstadie.

Rationale

FDG PET/CT er den mest præcise billeddiagnostik til vurdering af retroperitoneal lymfeknudemetastasering hos patienter med ovariecancer.

MRI har lidt bedre nøjagtighed i vurderingen af peritoneal carcinose end FDG PET-CT, men begge har høj specificitet og moderat sensitivitet. Både FDG PET-CT og MRI underestimerer udbredelsen af carcinose og er samtidig ikke prædiktiv for resektabiliteten.

Billeddiagnostisk evaluering efter NACT

9. **Det anbefales at foretage billeddiagnostisk vurdering efter 3. serie NACT og umiddelbart før IDS (B)**

10. **Det anbefales, at billeddiagnostisk evaluering udføres med CT af thorax, abdomen og lille bækken. mhp. at udelukke progression af sygdom, som udelukker interval debulking kirurgi (D)**

11. **Der er ikke evidens for rutinemæssigt at foretage MR eller PET/CT scanning (C)**

Litteratur og evidensgennemgang

Der foreligger få studier med kun få patienter.
Nedenfor gennemgås den sparsomme evidens for brugen af CT, FDG PET/CT og MRI i billeddiagnostisk evaluering efter NACT.

Billeddiagnostik før intervalkirurgi har generelt til formål at afsløre progression under NACT blandt primært inoperable patienter med dårlig almen tilstand samt primært inresektable patienter. Der er ikke internationale eller nationale retningslinjer for billeddiagnostisk responsevaluering efter NACT og hvilke billeddiagnostiske kriterier, som kontraindicerer interval debulking operation (IDS). Nationalt er der forskellig praksis, hvor nogle centre vælger at responsevaluere efter NACT med både PET/CT og MR og andre kun udfører CT.

Bregar et al. (45) undersøgte i et retrospektivt studie, om ændringer i sygdomsbyrden vurderet på CT før og efter 3 serier NACT kunne prædiktere resektabiliteten hos 76 patienter. De fandt, at et fald (>1) i prædiktive score (8 radiologiske kriterier samt alder ≥ 60, CA 125 ≥ 600 U/ml og ASA ≥ 3) vurderet på baseline-scanning og scanning efter kemoterapi kunne prædiktere optimal debulking (restvæv < 1 cm). I studiet blev det ikke angivet, hvordan patienterne til IDS var udvalgt, og en høj andel af patienterne opnåede optimal debulking; 69 ud af 76 patienter sv.t. 91 % (heraf opnåede n=30 R0 resektion). En høj andel af patienterne med prædiktive score ændring ≤ 1 opnåede derfor også optimal debulking (80-81 % mod opnåelse hos 98 % hos pt med prædiktive score ændring >1). Ændringer i sygdomsbyrden kunne ikke prædiktere OS eller PFS, og resektabiliten kunne ikke prædikteres vha. RECIST 1.1. I et tysk studie med 23 patienter, som præterapeutisk

var vurderet til NACT og IDS pga. laparoskopisk peritoneal carcinose index score på diagnosetidspunktet (PCI) på > 25 blev patienterne responsevalueret med både CT, CA-125 samt operativ PCI i forbindelse med IDS. Her fandt Rawert et al (46) ligeledes, at RECIST 1.1 ikke korrelerede med reduktion i PCI score eller fald i CA-125. To andre små single centre studier (Roseland et al. (47) og Rema et al. (48)) fandt tilsvarende, at CT ikke kunne prædiktere resektabiliteten.

Et mindre studie med FDG PET/CT (49) undersøgte, om metabolisk fald efter en serie NACT kan prædiktere respons af kemoterapi. I studiet indgik 39 pt., som alle fik udført FDG PET/CT præterapeutisk og efter 1. serie kemoterapi samt interval debulking efter tre serier kemoterapi. De fleste patienter blev præterapeutisk vurderet med laparoskopi (38/39) og havde Fagotti score ≥ 8. Alle patienterne blev vurderet som havende enten komplet respons eller partiel respons på CT (ift. RECIST kriterierne). SUVmax blev målt i syv regioner (øvre hø. og ve. kvadrant, sub-hepatiske område, mesentriet, pelvis samt hø. og ve. ovarie) på baseline og efter 1. serie kemoterapi. Den laveste procentvise ændring i SUVmax i de målte læsioner blev brugt i den videre analyse ud fra den antagelse, at den læsion med dårligste respons også havde værst prognose. Responders blev defineret som havende > 40 % fald i SUVmax. PET responders havde sensitivitet på 81.8 % og specificitet på 72.4 % ift. histopatologisk respons (komplet eller nærkomplet). Af PET responders opnåede 70,6 % optimal debulking versus kun hos 31.8 % af non-responders. Lignende prognostiske værdi af PET/CT fandt Avril et al. (50) i et studie fra 2005. Faldet i SUVmax blev vurderet ift. PET/CT efter både 1. serie og 3. serie NACT. Optimal differentiering mellem responders og non-responders fandt man ved > 55 % fald i SUVmax efter 3. serie NACT med responders median overlevelse på 38.9 mdr. imod 19.7 mdr. hos non-responders.

Der foreligger kun yderst sporadiske, små studier med forskellige evalueringsmetoder, som har kunne påvise varierende prognostisk værdi ift. resektabilitetsvurdering efter NACT. Billeddiagnostisk vurdering efter NACT har samme vanskeligheder som ved primær staging og yderligere formindskelse af ganske ofte små nodulære eller cystiske karcinoseelementer kan vanskeligt vurderes med morfologiske målbarhed efter kun tre serier kemoterapi. FDG PET/CT med tidligere vurdering af den metaboliske respons har i to små studier vist prognostisk værdi i inddeling i responders vs. non-responders, men kan ikke i tilstrækkelig grad prædiktere resektabiliteten.

Rationale

Der foreligger ikke tilstrækkelig evidens for billeddiagnostisk responsevaluering af NACT mhp. resektabilitetsvurderingen. Men billeddiagnostisk bør primært udføres mhp. udelukkelse af progression af sygdom som udelukker interval debulking operation.

Billeddiagnostisk udredning af recidiv

12. Hvis patienten er kandidat til recidiv kirurgi iht. retningslinjerne herfor (link), og der er biokemisk og/eller klinisk mistanke om recidiv, bør der udføres FDG PET/CT mhp. påvisning af recidiv og vurdering af sygdomsudbredelsen (A)

13. Hvis der ved primær diagnostik var lav FDG-aktivitet, og der ikke kan påvises recidiv på PET/CT, kan der suppleres med MRI mhp. detektion af sygdomsrecidiv (B)

14. Målbar tumorudbredning bør beskrives ved hjælp af RECIST kriterierne for udvalgte manifestationer (D)

Litteratur og evidensgennemgang

De fremsøgte metaanalyser (n=3) er baseret på både retro- og prospektive studier med få patienter inkluderet.

Nedenfor gennemgås den foreliggende evidens for brugen af CT, FDG PET-CT og MRI i den billeddiagnostisk recidivopsporing af ovariecancer.

I europæiske guidelines (51) anbefales initialt CT af thorax/abdomen ved stigende CA-125 og klinisk mistanke om recidiv. Man anerkender, at FDG PET/CT er mere sensitiv til billeddiagnostisk påvisning af recidiv, men på basis af fortsat uafklaret overlevelsesgevinst ved tidlig igangsættelse af recidivbehandling afventes ESMOs anbefaling i recidivudredning. Ved symptomer, hvor CT er negativ, bør man foretage FDG PET-CT.

Med tiltagende evidens for bedre progressionsfri overlevelse (PFS) hos patienter, hvor komplet sekundær debulking opnås (RD=0) ved 1. recidiv, er tidlig og nøjagtig billeddiagnostik mhp. korrekt selektion af patienter til recidivkirurgi tiltagende vigtig.

I en metaanalyse fra 2009 (52) fandt man, at FDG PETCT var bedst til påvisning af recidiv men med sensitivitet og specificitet på hhv. 91 % og 88 % sammenlignet med CA-125 som havde en sensitivitet på 68% og specificitet på 93 %, og CT og MRI, som havde en sensitivitet på hhv. 79 % og 75 % samt specificitet på 84 % og 78 %.

Siden har to nyere metaanalyser som undersøgte nøjagtigheden af FDG PET/CT til påvisning af recidiv af Wang et al. (53) og Limei et al. (54) verificeret dette med fund af sensitivitet på 88-89 % og specificitet på 90-94 %.

Tabel 4: Oversigt over metaanalyser billeddiagnostisk påvisning af recidiv af ovariecancer.

Artikel	Modalitet	N	Sensitivitet (%) [95 % CI: %]	Specificitet (%) [95 % CI: %]	Bemærkninger
Gu et al. 2009 (52) Metaanalyse	CA 125 Vs PET/CT Vs ceCT Vs ceMRI	927 (468) (348) (385)	69 [65-72] 91 [88-94] 79 [74-84] 75 [69-80]	93 [89-95] 88 [81-93] 84 [76-90] 78 [70-85]	Blandede studier, oftest retrospektive.
Wang et al. 2022 (53) Metaanalyse	PET/CT	920	88 [79-93]	94 [91-96]	Kun epithelial OC
Limei et al. 2013 (54) Metaanalyse	PET	1651	88,6 [86,6 – 90,3]	90,3 [87,6 – 92,7]	

Patientværdier og – præferencer

Opfølgning af patienter med ovariecancer er præferencefølsomt. Der er aktuelt ikke god evidens for hvad et optimalt opfølgningsprogram skal indeholde. Ved mistanke om recidiv af sygdom baseret på stigning i CA-125 og/eller symptomer er det væsentligt at have kendskab til sygdomsudbredelsen som grundlag for rådgivning om terapivalg med mulighed for bedre vurdering af risici, bivirkninger og prognose til de enkelte oftest pallierende behandlinger.

Rationale

FDG PET-CT er den mest præcise billeddiagnostik til recidivopsporing.
Hvis primær sygdom kun udviste lav FDG-optagelse, som det ses ved bl.a. clear cell, mucinøse, eller low-grade karcinomer, og der ikke kan påvises recidiv på FDG PET-CT, bør supplerende MRI overvejes.

Organisatorisk træning i Ultralyd

Internationalt defineres tre stadier for oplæring og udførelse af gynækologisk ultralyd. I Danmark har vi ikke samme tradition for systematisk oplæring og certificering i Gynækologisk Ultralyd, hvilket bør indgå i overvejelserne bag de kliniske rekommandationer.

Level III – ekspert niveau hvor hovedparten af arbejdsopgaven er dedikeret til udførelse af ultralyd. I praksis findes kun enkelte læger i DK på dette niveau.

Level II – en læge, der har udført mindst 2000 procedurer og årligt vedligeholder sin ekspertise gennem minimum 500 nye scanninger.

Level I – har udført mindst 300 scanninger under supervision af en Level II ekspert og udfører årligt minimum 300 nye scanninger.

En høj sensitivitet af systematisk UL samt potentialet for mindsket brug af avanceret ressourcekrævende billeddiagnostik ved uddannelse af speciallæger på ekspertniveau bør føre til en national prioriteret systematisk træning i gynækologisk ultralydsscanning i nærmeste fremtid. Træning kan indgå som led i uddannelse til speciallæge og regelmæssige kurser i emnet for speciallæger på tværs af landet.

4. Referencer

1. Tingulstad S, Hagen B, Skjeldestad FE, Onsrud M, Kiserud T, Halvorsen T, et al. Evaluation of a risk of malignancy index based on serum CA125, ultrasound findings and menopausal status in the pre-operative diagnosis of pelvic masses. Br J Obstet Gynaecol. 1996;103(8):826-31.
2. Jacobs I, Oram D, Fairbanks J, Turner J, Frost C, Grudzinskas JG. A risk of malignancy index incorporating CA 125, ultrasound and menopausal status for the accurate preoperative diagnosis of ovarian cancer. Br J Obstet Gynaecol. 1990;97(10):922-9.
3. Davenport CF, Rai N, Sharma P, Deeks J, Berhane S, Mallett S, et al. Diagnostic Models Combining Clinical Information, Ultrasound and Biochemical Markers for Ovarian Cancer: Cochrane Systematic Review and Meta-Analysis. Cancers (Basel). 2022;14(15).
4. Chacon E, Dasi J, Caballero C, Alcazar JL. Risk of Ovarian Malignancy Algorithm versus Risk Malignancy Index-I for Preoperative Assessment of Adnexal Masses: A Systematic Review and Meta-Analysis. Gynecol Obstet Invest. 2019;84(6):591-8.
5. RCOG/BSGE. Management of Suspected Ovarian Masses in Premenopausal Women. 2011.
6. Kaijser J, Sayasneh A, Van Hoorde K, Ghaem-Maghami S, Bourne T, Timmerman D, et al. Presurgical diagnosis of adnexal tumours using mathematical models and scoring systems: a systematic review and meta-analysis. Hum Reprod Update. 2014;20(3):449-62.
7. Committee Opinion No. 716: The Role of the Obstetrician-Gynecologist in the Early Detection of Epithelial Ovarian Cancer in Women at Average Risk. Obstet Gynecol. 2017;130(3):e146-e9.
8. Suri A, Perumal V, Ammalli P, Suryan V, Bansal SK. Diagnostic measures comparison for ovarian malignancy risk in Epithelial ovarian cancer patients: a meta-analysis. Sci Rep. 2021;11(1):17308.
9. Westwood M, Ramaekers B, Lang S, Grimm S, Deshpande S, de Kock S, et al. Risk scores to guide referral decisions for people with suspected ovarian cancer in secondary care: a systematic review and cost-effectiveness analysis. Health Technol Assess. 2018;22(44):1-264.
10. Liest AL, Omran AS, Mikiver R, Rosenberg P, Uppugunduri S. RMI and ROMA are equally effective in discriminating between benign and malignant gynecological tumors: A prospective population-based study. Acta Obstet Gynecol Scand. 2019;98(1):24-33.
11. Timmerman D, Planchamp F, Bourne T, Landolfo C, du Bois A, Chiva L, et al. ESGO/ISUOG/IOTA/ESGE Consensus Statement on pre-operative diagnosis of ovarian tumors. Int J Gynecol Cancer. 2021;31(7):961-82.
12. Alcazar JL, Pascual MA, Graupera B, Auba M, Errasti T, Olartecoechea B, et al. External validation of IOTA simple descriptors and simple rules for classifying adnexal masses. Ultrasound Obstet Gynecol. 2016;48(3):397-402.
13. Carballo EV, Maturen KE, Li Z, Patel-Lippmann KK, Wasnik AP, Sadowski EA, et al. Surgical outcomes of adnexal masses classified by IOTA ultrasound simple rules. Sci Rep. 2022;12(1):21848.
14. Sayasneh A, Ferrara L, De Cock B, Saso S, Al-Memar M, Johnson S, et al. Evaluating the risk of ovarian cancer before surgery using the ADNEX model: a multicentre external validation study. Br J Cancer. 2016;115(5):542-8.
15. Strachowski LM, Jha P, Phillips CH, Blanchette Porter MM, Froyman W, Glanc P, et al. O-RADS US v2022: An Update from the American College of Radiology's Ovarian-Adnexal Reporting and Data System US Committee. Radiology. 2023;308(3):e230685.
16. Van Calster B, Valentin L, Froyman W, Landolfo C, Ceusters J, Testa AC, et al. Validation of models to diagnose ovarian cancer in patients managed surgically or conservatively: multicentre cohort study. BMJ. 2020;370:m2614.

17. Testa A, Kaijser J, Wynants L, Fischerova D, Van Holsbeke C, Franchi D, et al. Strategies to diagnose ovarian cancer: new evidence from phase 3 of the multicentre international IOTA study. Br J Cancer. 2014;111(4):680-8.
18. Lee S, Lee JE, Hwang JA, Shin H. O-RADS US: A Systematic Review and Meta-Analysis of Category-specific Malignancy Rates. Radiology. 2023;308(2):e223269.
19. Meys EM, Kaijser J, Kruitwagen RF, Slangen BF, Van Calster B, Aertgeerts B, et al. Subjective assessment versus ultrasound models to diagnose ovarian cancer: A systematic review and meta-analysis. Eur J Cancer. 2016;58:17-29.
20. Zhang Q, Dai X, Li W. Systematic Review and Meta-Analysis of O-RADS Ultrasound and O-RADS MRI for Risk Assessment of Ovarian and Adnexal Lesions. AJR Am J Roentgenol. 2023;221(1):21-33.
21. Cui L, Xu H, Zhang Y. Diagnostic Accuracies of the Ultrasound and Magnetic Resonance Imaging ADNEX Scoring Systems For Ovarian Adnexal Mass: Systematic Review and Meta-Analysis. Acad Radiol. 2022;29(6):897-908.
22. Davenport C, Rai N, Sharma P, Deeks JJ, Berhane S, Mallett S, et al. Menopausal status, ultrasound and biomarker tests in combination for the diagnosis of ovarian cancer in symptomatic women. Cochrane Database Syst Rev. 2022;7(7):CD011964.
23. Timmerman D, Ameye L, Fischerova D, Epstein E, Melis GB, Guerriero S, et al. Simple ultrasound rules to distinguish between benign and malignant adnexal masses before surgery: prospective validation by IOTA group. BMJ. 2010;341:c6839.
24. Medeiros LR, Freitas LB, Rosa DD, Silva FR, Silva LS, Birtencourt LT, et al. Accuracy of magnetic resonance imaging in ovarian tumor: a systematic quantitative review. Am J Obstet Gynecol. 2011;204(1):67 e1-10.
25. Thomassin-Naggara I, Aubert E, Rockall A, Jalaguier-Coudray A, Rouzier R, Darai E, et al. Adnexal masses: development and preliminary validation of an MR imaging scoring system. Radiology. 2013;267(2):432-43.
26. Thomassin-Naggara I, Poncelet E, Jalaguier-Coudray A, Guerra A, Fournier LS, Stojanovic S, et al. Ovarian-Adnexal Reporting Data System Magnetic Resonance Imaging (O-RADS MRI) Score for Risk Stratification of Sonographically Indeterminate Adnexal Masses. JAMA Netw Open. 2020;3(1):e1919896.
27. Rizzo S, Cozzi A, Dolciami M, Del Grande F, Scarano AL, Papadia A, et al. O-RADS MRI: A Systematic Review and Meta-Analysis of Diagnostic Performance and Category-wise Malignancy Rates. Radiology. 2023;307(1):e220795.
28. Bang JI, Kim JY, Choi MC, Lee HY, Jang SJ. Application of Multimodal Imaging Biomarker in the Differential Diagnosis of Ovarian Mass: Integration of Conventional and Molecular Imaging. Clin Nucl Med. 2022;47(2):117-22.
29. Tanizaki Y, Kobayashi A, Shiro M, Ota N, Takano R, Mabuchi Y, et al. Diagnostic value of preoperative SUVmax on FDG-PET/CT for the detection of ovarian cancer. Int J Gynecol Cancer. 2014;24(3):454-60.
30. Sadowski EA, Stein EB, Thomassin-Naggara I, Rockall A, Nougaret S, Reinhold C, et al. O-RADS MRI After Initial Ultrasound for Adnexal Lesions: AJR Expert Panel Narrative Review. AJR Am J Roentgenol. 2023;220(1):6-15.
31. Forstner R, Thomassin-Naggara I, Cunha TM, Kinkel K, Masselli G, Kubik-Huch R, et al. ESUR recommendations for MR imaging of the sonographically indeterminate adnexal mass: an update. Eur Radiol. 2017;27(6):2248-57.
32. Sahin H, Panico C, Ursprung S, Simeon V, Chiodini P, Frary A, et al. Non-contrast MRI can accurately characterize adnexal masses: a retrospective study. Eur Radiol. 2021;31(9):6962-73.
33. Vergote I, De Brabanter J, Fyles A, Bertelsen K, Einhorn N, Sevelda P, et al. Prognostic importance of degree of differentiation and cyst rupture in stage I invasive epithelial ovarian carcinoma. Lancet. 2001;357(9251):176-82.

34. Rosendahl M, Mosgaard BJ, Hogdall C. The Influence of Cyst Emptying, Lymph Node Resection and Chemotherapy on Survival in Stage IA and IC1 Epithelial Ovarian Cancer. Anticancer Res. 2016;36(10):5373-9.
35. Mimoun C, Rouzier R, Benifla JL, Fauconnier A, Huchon C. Preoperative CT or PET/CT to Assess Pelvic and Para-Aortic Lymph Node Status in Epithelial Ovarian Cancer? A Systematic Review and Meta-Analysis. Diagnostics (Basel). 2021;11(10).
36. Yuan Y, Gu ZX, Tao XF, Liu SY. Computer tomography, magnetic resonance imaging, and positron emission tomography or positron emission tomography/computer tomography for detection of metastatic lymph nodes in patients with ovarian cancer: a meta-analysis. Eur J Radiol. 2012;81(5):1002-6.
37. Han S, Woo S, Suh CH, Lee JJ. Performance of pre-treatment (1)(8)F-fluorodeoxyglucose positron emission tomography/computed tomography for detecting metastasis in ovarian cancer: a systematic review and meta-analysis. J Gynecol Oncol. 2018;29(6):e98.
38. van 't Sant I, Engbersen MP, Bhairosing PA, Lambregts DMJ, Beets-Tan RGH, van Driel WJ, et al. Diagnostic performance of imaging for the detection of peritoneal metastases: a meta-analysis. Eur Radiol. 2020;30(6):3101-12.
39. Michielsen K, Vergote I, Op de Beeck K, Amant F, Leunen K, Moerman P, et al. Whole-body MRI with diffusion-weighted sequence for staging of patients with suspected ovarian cancer: a clinical feasibility study in comparison to CT and FDG-PET/CT. Eur Radiol. 2014;24(4):889-901.
40. DGCG. Ovariecancer - Kirurgisk behandling af epiteliale ovarietumorer. 2024.
41. Querleu D, Planchamp F, Chiva L, Fotopoulou C, Barton D, Cibula D, et al. European Society of Gynaecological Oncology (ESGO) Guidelines for Ovarian Cancer Surgery. Int J Gynecol Cancer. 2017;27(7):1534-42.
42. Mikkelsen MS, Petersen LK, Blaakaer J, Marinovskij E, Rosenkilde M, Andersen G, et al. Assessment of peritoneal metastases with DW-MRI, CT, and FDG PET/CT before cytoreductive surgery for advanced stage epithelial ovarian cancer. Eur J Surg Oncol. 2021;47(8):2134-41.
43. Roze JF, Hoogendam JP, van de Wetering FT, Spijker R, Verleye L, Vlayen J, et al. Positron emission tomography (PET) and magnetic resonance imaging (MRI) for assessing tumour resectability in advanced epithelial ovarian/fallopian tube/primary peritoneal cancer. Cochrane Database Syst Rev. 2018;10(10):CD012567.
44. Harter P, Sehouli J, Lorusso D, Reuss A, Vergote I, Marth C, et al. A Randomized Trial of Lymphadenectomy in Patients with Advanced Ovarian Neoplasms. N Engl J Med. 2019;380(9):822-32.
45. Bregar A, Mojtahed A, Kilcoyne A, Kurra V, Melamed A, Growdon W, et al. CT prediction of surgical outcome in patients with advanced epithelial ovarian carcinoma undergoing neoadjuvant chemotherapy. Gynecol Oncol. 2019;152(3):568-73.
46. Rawert FL, Luengas-Wurzinger V, Classen-Grafin von Spee S, Baransi S, Schuler E, Carrizo K, et al. The importance of the Peritoneal Cancer Index (PCI) to predict surgical outcome after neoadjuvant chemotherapy in advanced ovarian cancer. Arch Gynecol Obstet. 2022;306(5):1665-72.
47. Roseland ME, Ma T, Shampain KL, Stein EB, Wasnik AP, Curci NE, et al. Neoadjuvant chemotherapy for high-grade serous ovarian cancer: radiologic-pathologic correlation of response assessment and predictors of progression. Abdom Radiol (NY). 2024;49(6):2040-8.
48. Rema P, John ER, Samabasivan S, Prahladan A, George P, Ranjith JS, et al. Evaluation of Computed Tomography Scan and CA 125 Response in Predicting Operability in Advanced Ovarian Cancer and Assessing Survival Outcome in Interval Cytoreductive Surgery. Indian J Surg Oncol. 2019;10(3):426-34.
49. Chung YS, Kim HS, Lee JY, Kang WJ, Nam EJ, Kim S, et al. Early Assessment of Response to Neoadjuvant Chemotherapy with 18F-FDG-PET/CT in Patients with Advanced-Stage Ovarian Cancer. Cancer Res Treat. 2020;52(4):1211-8.

50. Avril N, Sassen S, Schmalfeldt B, Naehrig J, Rutke S, Weber WA, et al. Prediction of response to neoadjuvant chemotherapy by sequential F-18-fluorodeoxyglucose positron emission tomography in patients with advanced-stage ovarian cancer. J Clin Oncol. 2005;23(30):7445-53.
51. Gonzalez-Martin A, Harter P, Leary A, Lorusso D, Miller RE, Pothuri B, et al. Newly diagnosed and relapsed epithelial ovarian cancer: ESMO Clinical Practice Guideline for diagnosis, treatment and follow-up. Ann Oncol. 2023;34(10):833-48.
52. Gu P, Pan LL, Wu SQ, Sun L, Huang G. CA 125, PET alone, PET-CT, CT and MRI in diagnosing recurrent ovarian carcinoma: a systematic review and meta-analysis. Eur J Radiol. 2009;71(1):164-74.
53. Wang X, Yang L, Wang Y. Meta-analysis of the diagnostic value of (18)F-FDG PET/CT in the recurrence of epithelial ovarian cancer. Front Oncol. 2022;12:1003465.
54. Limei Z, Yong C, Yan X, Shuai T, Jiangyan X, Zhiqing L. Accuracy of positron emission tomography/computed tomography in the diagnosis and restaging for recurrent ovarian cancer: a meta-analysis. Int J Gynecol Cancer. 2013;23(4):598-607.
55. Van Calster B, Van Hoorde K, Froyman W, Kaijser J, Wynants L, Landolfo C, et al. Practical guidance for applying the ADNEX model from the IOTA group to discriminate between different subtypes of adnexal tumors. Facts Views Vis Obgyn. 2015;7(1):32-41.

5. Metode

Litteratursøgning

Litteratursøgning i forhold til UL er søgt i PubMed på kodeordene IOTA, ovarian, RMI, Ovarian-Adnexal Reporting and Data System (O-RADS), MRI and systematic review, Cochrane, metaanalysis i perioden 2010-2024 med hovedvægt på metaanalyser og Cochrane reviews.

Litteratursøgning i forhold til stadieinddeling og vurdering af resektabilitet er søgt i PubMed på kodeordene ovarian, CT, PET, MR og imaging samt systematic review, Cochrane, metaanalysis i perioden 2010- 2024 med hovedvægt på metaanalyser og cochrane reviews.

Litteratursøgning i forhold til billeddiagnostisk responsevaluering efter NACT er søgt i PubMed på søgeordene ovarian cancer, neoadjuvant chemotherapy samt imaging.

Litteratursøgning i forhold til billeddiagnostisk redicivopsporing er søgt i PubMed på søgeordene ovarian, recurrence, CT, PET, MR og imaging samt systematic review, Cochrane, metaanalysis i perioden 2010-2024 med hovedvægt på metaanalyser og Cochrane reviews.

Litteraturgennemgang

Der henvíses til metode under de enkelte afsnit
De kliniske studier er gennemgået af TS og LKP.
Studier der omhandler MR scanning er primært gennemgået af DS og studier vedr PET CT af MV. Data er herefter diskuteret i gruppen med henblik på fortolkning og implementering i en dansk kontekst.

Formulering af anbefalinger

Forslag til anbefalinger givet af arbejdsgruppen og efterfølgende diskuteret med henblik på endelig formulering i Ovariecancer gruppen.

Interessentinvolvering

Der har ikke været patientrepræsentation i arbejdsgruppen, men patientforeningen KIU har gentagne gange påpeget nødvendigheden af ensartet udredning, hvilket er målet for den aktuelle guideline

Høring

Retningslinjen har ikke været i ekstern høring.

Godkendelse

Faglig godkendelse:
Guideline er i høring i Ovariecancer gruppen og efterfølgende tilsendt Forretningsudvalget i DGCD med henblik på faglig godkendelse

Administrativ godkendelse:
28. november 2024.

Anbefalinger, der udløser betydelig merudgift

De i guideline anbefalede udredningsprocedurer forventes samlet set at medfører en betydelig besparelse på antal MR og PET CT scanninger i denne gruppe patienter. Man må imødese en udgift til oplæring i IOTA scanningsprincipper på de Gynækologiske afdelinger og i speciallægepraksis. Denne proces er allerede i gang og forventes ikke at medføre større udgifter, men på sigt introducere en besparelse grundet bedre selektion af patienter, der henvises til de gynækologisk onkologiske centre samt et øget antal patienter, der kan tilbydes minimal invasiv kirurgi.

Behov for yderligere forskning

Introduktion af nye udredningskriterier og metoder bør følges op af forskning på området så vi sikrer forsat høj sensitivitet i diagnostik af ovariecancer, optimal kirurgisk behandlingsplan med rette patient på rette afdeling samt øget patienttilfredshed grundet ensartet udredningsforløb på tværs af regioner. Dette arbejde vil blive iværksat af Ovariecancer gruppen og data fra RKKP kvalitetsdatabasen vil blive anvendt som reference.

Forfattere og habilitet

- Overlæge Diana Spasojevic, Radiologisk afdeling, Odense Universitetshospital
- Overlæge, Mie Holm Vilstrup, Røntgen, Scanning og Nuklearmedicin, Esbjerg Sygehus
- Overlæge, PhD Tine Schnack Henriksen, Gynækologisk afdeling, Odense Universitetshospital
- Professor, dr.med. Lone Kjeld Petersen, Gynækologisk afdeling, Odense Universitetshospital

Plan for opdatering

Retningslinjen skal senest opdateres 1.7.2026. Det vil ske i DGCG regi.

Version af retningslinjeskabelon

Retningslinjen er udarbejdet i version 9.3 af skabelonen.

6. Monitorering

Udvikling af kvaliteten på dette område understøttes af viden fra Dansk Gynækologisk Cancer Database i regi af Regionernes Kliniske Kvalitetsudviklingsprogram (RKKP), idet indikatorerne i databasen skal belyse relevante kliniske retningslinjer (indsæt fodnote til BEK).

Den kliniske kvalitetsdatabases styregruppe har mandatet til at beslutte databasens indikatorsæt, herunder hvilke specifikke processer og resultater der monitoreres i databasen.

Anbefalingen er et led i optimering og harmonisering af behandlingen af Kræft i ovarierne i Danmark. Anbefalingerne er nye og forventes at have effekt på antal patienter, der tilbydes kirurgisk behandling – både som primær operation og efter neoadjuverende kemoterapi. Desuden forventes anbefalingen at have effekt på antallet af patienter der tilbydes minimal invasiv kirurgi til behandling af ovarietumores med lavt malignitets potentiale.

7. Bilag

Bilag 1

IOTA Simple rules:

Malign (M) karakteristika:

- Irregulære, solid tumor
- Ascites
- Mindst fire papillære excrescenser
- Irregulær multiloculær solid tumor med en diameter på mindst 10 cm
- Højt flow i tumor (Colour score 4)

Benign (B) karakteristika:

- Unilokulær
- Solide komponenter < 7 mm
- Akkustiske skygger
- Glatvægget multilokulær tumor < 10 cm
- Intet abnormt flow (Colour score 1)

Hvis en eller flere M karakteristika er tilstede, og der ikke er nogen B karakteristika klassificeres processen som malgin 2) Hvis et eller flere B karakteristika er tilstede, og der ikke en nogen M karakteristika, klassificeres processen som benign

Ultralydsfund er inkonklusive hvis ingen af ovenstående karakteristika identificeres eller hvis der både er B og M karakteristika tilstede

Bilag 2

Baseret på 3 kliniske features; CA-125 U/ml, alder (år) og behandlingssted (center vs, lokal gyn afd) og 6 ultralyds predictorer (se nedenfor) (55).

IOTA Adnex model

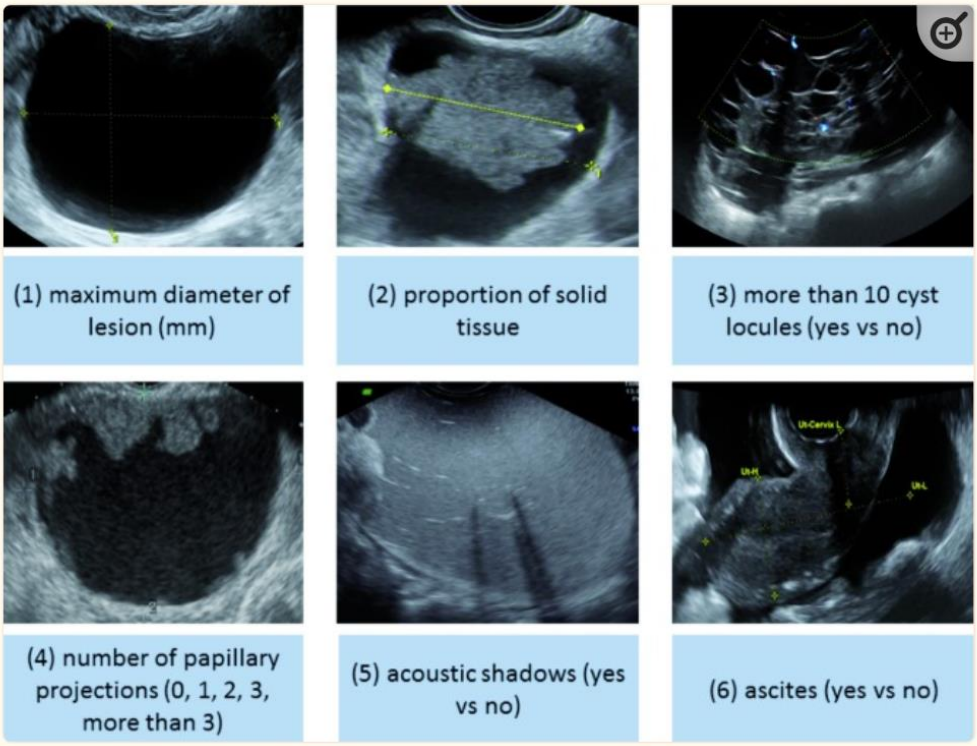

Fig. 1

Ultrasound characteristics selected as predictors in the ADNEX model.

The final ADNEX model is available online and in mobile applications (www.iotagroup.org/adnexmodel/)

Bilag 3

O-RADS

Inddeler ovarietumorer I fem kategorier

1 fysiologisk

2 overvejende benign

3 lav risiko for malignitet

4 Intermediær risiko for malignitet

5 Høj risiko for malignitetlyds kriterier

Bilag 4

ORADS Ultralyd (15)

O-RADS™ US v2022 — Assessment Categories

Release Date: November 2022

O-RADS Score	Risk Category [IOTA Model]	Lexicon Descriptors		Management	
				Pre-menopausal	Post-menopausal
0	Incomplete Evaluation [N/A]	Lesion features relevant for risk stratification cannot be accurately characterized due to technical factors		Repeat US study or MRI	
1	Normal Ovary [N/A]	No ovarian lesion		None	
		Physiologic cyst: follicle (≤3 cm) or corpus luteum (typically ≤3 cm)			
2	Almost Certainly Benign [<1%]	Simple cyst	≤3 cm	N/A (see follicle)	None
			>3 cm to 5 cm	None	Follow-up US in 12 months*
			>5 cm but <10 cm	Follow-up US in 12 months*	
		Unilocular, smooth, non–simple cyst (internal echoes and/or incomplete septations) ---------- Bilocular, smooth cyst	≤3 cm	None	Follow-up US in 12 months*
			>3 cm but <10 cm	Follow-up US in 6 months*	
		Typical benign ovarian lesion (see "Classic Benign Lesions" table)	<10 cm	See "Classic Benign Lesions" table for descriptors and management	
		Typical benign extraovarian lesion (see "Classic Benign Lesions" table)	Any size		
3	Low Risk [1 – <10%]	Typical benign ovarian lesion (see "Classic Benign Lesions" table), ≥10 cm		Imaging: • If not surgically excised, consider follow-up US within 6 months** • If solid, may consider US specialist (if available) or MRI (with O-RADS MRI score)*** Clinical: Gynecologist	
		Uni- or bilocular cyst, smooth, ≥10 cm			
		Unilocular cyst, irregular, any size			
		Multilocular cyst, smooth, <10 cm, CS <4			
		Solid lesion, ± shadowing, smooth, any size, CS = 1			
		Solid lesion, shadowing, smooth, any size, CS 2–3			
4	Intermediate Risk [10 – <50%]	Bilocular cyst without solid component(s)	Irregular, any size, any CS	Imaging: Options include: • US specialist (if available) or • MRI (with O–RADS MRI score)*** or • Per gyn–oncologist protocol Clinical: Gynecologist with gyn–oncologist consultation or solely by gyn–oncologist	
		Multilocular cyst without solid component(s)	Smooth, ≥10 cm, CS <4		
			Smooth, any size, CS 4		
			Irregular, any size, any CS		
		Unilocular cyst with solid component(s)	<4 pps or solid component(s) not considered a pp; any size		
		Bi- or multilocular cyst with solid component(s)	Any size, CS 1–2		
		Solid lesion, non-shadowing	Smooth, any size, CS 2–3		
5	High Risk [≥50%]	Unilocular cyst, ≥4 pps, any size, any CS		Imaging: Per gyn-oncologist protocol Clinical: Gyn-oncologist	
		Bi- or multilocular cyst with solid component(s), any size, CS 3–4			
		Solid lesion, ± shadowing, smooth, any size, CS 4			
		Solid lesion, irregular, any size, any CS			
		Ascites and/or peritoneal nodules****			

GLOSSARY

Smooth and irregular: refer to **inner** walls/septation(s) for **cystic** lesions, and **outer** contour for **solid** lesions; irregular inner wall for cysts = <3 mm in height	Solid: excludes blood products and dermoid contents; solid lesion = ≥80% solid; solid component = protrudes ≥3 mm (height) into cyst lumen off wall or septation
Shadowing: must be diffuse or broad to qualify; excludes refractive artifact	pp = papillary projection; subtype of solid component surrounded by fluid on 3 sides
CS = color score; degree of intralesional vascularity; 1 = none, 2 = minimal flow, 3 = moderate flow, 4 = very strong flow	Bilocular = 2 locules; multilocular = ≥3 locules; bilocular smooth cysts have a lower risk of malignancy, regardless of size or CS

*Shorter imaging follow-up may be considered in some scenarios (eg, clinical factors). If smaller (≥10–15% decrease in average linear dimension), no further surveillance. If stable, follow-up US at 24 months from initial exam. If enlarging (≥10–15% increase in average linear dimension), consider follow-up US at 12 and 24 months from initial exam, then management per gynecology. For changing morphology, reassess using lexicon descriptors. **Clinical management with gynecology as needed.**

**There is a paucity of evidence for defining the optimal duration or interval for imaging surveillance. Shorter follow-up may be considered in some scenarios (eg, clinical factors). If stable, follow-up at 12 and 24 months from initial exam, then as clinically indicated. For changing morphology, reassess using lexicon descriptors.

***MRI with contrast has higher specificity for solid lesions, and cystic lesions with solid component(s).

****Not due to other malignant or non-malignant etiologies; specifically, must consider other etiologies of ascites in categories 1–2.

© 2023 American College of Radiology® | All rights reserved

8. Om denne kliniske retningslinje

Denne kliniske retningslinje er udarbejdet i et samarbejde mellem Danske Multidisciplinære Cancer Grupper (DMCG.dk) og Regionernes Kliniske Kvalitetsudviklingsprogram (RKKP). Indsatsen med retningslinjer er forstærket i forbindelse med Kræftplan IV og har til formål at understøtte en evidensbaseret kræftindsats af høj og ensartet kvalitet i Danmark. Det faglige indhold er udformet og godkendt af den for sygdommen relevante DMCG. Sekretariatet for Kliniske Retningslinjer på Kræftområdet har foretaget en administrativ godkendelse af indholdet. Yderligere information om kliniske retningslinjer på kræftområdet kan findes på: www.dmcg.dk/kliniske-retningslinjer

Retningslinjen er målrettet klinisk arbejdende sundhedsprofessionelle i det danske sundhedsvæsen og indeholder systematisk udarbejdede udsagn, der kan bruges som beslutningsstøtte af fagpersoner og patienter, når de skal træffe beslutning om passende og korrekt sundhedsfaglig ydelse i specifikke kliniske situationer.

De kliniske retningslinjer på kræftområdet har karakter af faglig rådgivning. Retningslinjerne er ikke juridisk bindende, og det vil altid være det faglige skøn i den konkrete kliniske situation, der er afgørende for beslutningen om passende og korrekt sundhedsfaglig ydelse. Der er ingen garanti for et succesfuldt behandlingsresultat, selvom sundhedspersoner følger anbefalingerne. I visse tilfælde kan en behandlingsmetode med lavere evidensstyrke være at foretrække, fordi den passer bedre til patientens situation.

Retningslinjen indeholder, ud over de centrale anbefalinger (kapitel 1 – quick guide), en beskrivelse af grundlaget for anbefalingerne – herunder den tilgrundliggende evidens (kapitel 3), referencer (kapitel 4) og anvendte metoder (kapitel 5).
Anbefalinger mærket A baserer sig på stærkeste evidens og anbefalinger mærket D baserer sig på svageste evidens. Yderligere information om styrke- og evidensvurderingen, der er udarbejdet efter "Oxford Centre for Evidence-Based Medicine Levels of Evidence and Grades of Recommendations", findes her:

Generelle oplysninger om bl.a. patientpopulationen (kapitel 2) og retningslinjens tilblivelse (kapitel 5) er også beskrevet i retningslinjen. Se indholdsfortegnelsen for sidehenvisning til de ønskede kapitler.

Retningslinjeskabelonen er udarbejdet på baggrund af internationale kvalitetskrav til udvikling af kliniske retningslinjer som beskrevet af både AGREE II, GRADE og RIGHT.

For information om Sundhedsstyrelsens kræftpakker – beskrivelse af hele standardpatientforløbet med angivelse af krav til tidspunkter og indhold – se for det relevante sygdomsområde: https://www.sst.dk/

Denne retningslinje er udarbejdet med økonomisk støtte fra Sundhedsstyrelsen (Kræftplan IV) og RKKP.