Patologi

– Cancer pancreatis

Version 2.0

GODKENDT
Faglig godkendelse
7. oktober 2023 (DPCG)
Administrativ godkendelse
1. november 2023 (Sekretariatet for Kliniske Retningslinjer på Kræftområdet)

REVISION
Planlagt: 1. oktober 2024

INDEKSERING
DPCG, patologi, diagnostik og udredning, Cancer pancreatis (PC)

Indholdsfortegnelse

Nyt siden sidst (ændringslog) 3
1. Anbefalinger (Quick guide) 7
Patoanatomisk definition og afgrænsning 7
Pankreatisk duktalt adenokarcinom 7
Cystiske neoplasier 7
Acinærcellekarcinom 7
Solid-pseudopapillær neoplasi 8
Blandede primære pankreatiske neoplasier 8
Pankreatiske neuroendokrine neoplasier (neuroendokrine tumorer [P-NET] og karcinomer [P-NEC]) 8
pTNM-klassifikation 8
Morfologiske undersøgelser: Biopsi 9
Morfologiske undersøgelser: Resektat 9
Histologisk responsevaluering efter præoperativ behandling 10
Specialundersøgelser 10
2. Introduktion 12
3. Grundlag 13
Patoanatomisk definition og afgrænsning 13
Pankreatisk duktalt adenokarcinom 19
Cystiske neoplasier 22
Acinærcellekarcinom 25
Solid-pseudopapillær neoplasi 25
Blandede primære pankreatiske neoplasier 27
Pankreatiske neuroendokrine neoplasier (neuroendokrine tumorer [P-NET] og karcinomer [P-NEC]) 28
pTNM-klassifikation 29
Morfologiske undersøgelser: Biopsi 32
Morfologiske undersøgelser: Resektat 35
Histologisk responsevaluering efter præoperativ behandling 43
Specialundersøgelser 52
4. Referencer 59
5. Metode 72

6. Monitorering 73
7. Bilag 74
8. Om denne kliniske retningslinje 75

Nyt siden sidst (ændringslog)

Nyt siden version 1.0

Retningslinjeafsnit	Beskrivelse af ændring *Beskriv kort de udførte ændringer ud for det relevante afsnit, så det er tydeligt, hvilke ændringer der er foretaget og hvorfor)*
Anbefalinger	Anbefaling 19: Den makroskopiske vurdering/udskæring af præparater med neuroendokrine neoplasier skal sammen med mikroskopien danne grundlag for vurdering af TNM og radikalitet samt tumordiagnostik. (A) Anbefaling 24: Det anbefales ved totale pankreatektomier at anvende den "aksiale udskæringsmetode". Vedr. den højresidige del af præparatet lægges snit vinkelret på duodenums længdeakse og vedr. den distale del vinkelret på pancreas' længdeakse (B) Anbefaling 28: Det anbefales at Snomed kode tumors diameter, mikroskopisk veneinvasion, lymfekarinvasion og nerveindvækst. (C) Anbefaling 29: Det anbefales at indstøbe samtlige i operationspræparatet identificerede regionale lymfeknuder til mikroskopi. Særligt fokus bør være på det peripankreatiske fedtvæv og på fedtvævet i milthilus (gælder totale og distale pankreatektomier) (B) Anbefaling 30: Det anbefales ved påvisning af isolerede tumorceller (ITC) i et præparat at skære dybere i blokken (3 trin á 250 my), mht. at afgøre om der fremkommer en regelret metastase (D) Anbefaling 31: Lymfeknudemetastaser, foci med nerveindvækst og med mikroskopisk veneinvasion såvel som lymfekarinvasion bidrager kun til radikalitetsvurderingen, såfremt der er brud på den pågældende strukturs ydre begrænsning (D)

Referencer	25. Detlefsen S, Jakobsen M, Nielsen MFB, Klöppel G, Mortensen MB. Expression of CD117, CK17, CK20, MUC4, villin and mismatch repair deficiency in pancreatic intraductal papillary mucinous neoplasm. Pathol Res Pract. 2021;217:153312. 26. Klausen P, Kovacevic B, Toxvaerd A, Kalaitzakis E, Karstensen JG, Rift CV, et al. Subtyping of intraductal papillary mucinous neoplasms - pitfalls of MUC1 immunohistochemistry. APMIS. 2019;127(1):27-32. 79. Klöppel G, Hruban RH, Klimstra DS, Rindi G, Scarpa A. Non-functioning pancreatic neuroendocrine tumours. In: WHO Classification of Digestive System Tumors. World Health Organization Classification of Tumours. 5. Lyon: International Agency for Research on Cancer (IARC); 2019. p. 347-352. 88. Lee YN, Moon JH, Kim HK, Choi HJ, Choi MH, Kim DC, et al. Core biopsy needle versus standard aspiration needle for endoscopic ultrasound-guided sampling of solid pancreatic masses: a randomized parallel-group study. Endoscopy. 2014;46(12):1056-62. 89. Sweeney J, Soong L, Goyal A. Endoscopic ultrasound-guided tissue acquisition of solid mass lesions of the pancreas: A retrospective comparison study of fine-needle aspiration and fine-needle biopsy. Diagn Cytopathol. 2020;48(4):322-9. 95. Asokkumar R, Yung Ka C, Loh T, Kah Ling L, Gek San T, Ying H, et al. Comparison of tissue and molecular yield between fine-needle biopsy (FNB) and fine-needle aspiration (FNA): a randomized study. Endoscopy international open. 2019;7(8):E955-e63. 96. Bang JY, Hebert-Magee S, Navaneethan U, Hasan MK, Hawes R, Varadarajulu S. Randomized trial comparing the Franseen and Fork-tip needles for EUS-guided fine-needle biopsy sampling of solid pancreatic mass lesions. Gastrointest Endosc. 2018;87(6):1432-8. 102. Rift CV, Melchior LC, Kovacevic B, Klausen P, Toxværd A, Grossjohann H, et al. Targeted next-generation sequencing of EUS-guided through-the-needle-biopsy sampling from pancreatic cystic lesions. Gastrointest Endosc. 2023;97(1):50-8.e4.

103. Thomsen MM, Larsen MH, Di Caterino T, Hedegaard Jensen G, Mortensen MB, Detlefsen S. Accuracy and clinical outcomes of pancreatic EUS-guided fine-needle biopsy in a consecutive series of 852 specimens. Endoscopic ultrasound. 2022;11(4):306-18.

117. Aaquist T, Fristrup CW, Hasselby JP, Hamilton-Dutoit S, Eld M, Pfeiffer P, et al. Prognostic significance of margin clearance in pancreaticoduodenectomy specimens with pancreatic ductal adenocarcinoma in a Danish population-based nationwide study. HPB (Oxford). 2023;25(7):826-35.

118. Chang DK, Johns AL, Merrett ND, Gill AJ, Colvin EK, Scarlett CJ, et al. Margin clearance and outcome in resected pancreatic cancer. JClinOncol. 2009;27(17):2855-62.

119. Jamieson NB, Chan NI, Foulis AK, Dickson EJ, McKay CJ, Carter CR. The prognostic influence of resection margin clearance following pancreaticoduodenectomy for pancreatic ductal adenocarcinoma. JGastrointestSurg. 2013;17(3):511-21.

120. Fiehn AK, Jepsen DNM, Achiam MP, Ugleholdt H, Federspiel B. Isolated tumor cells in regional lymph nodes in patients with adenocarcinoma of the esophagogastric junction might represent part of true metastases. Hum Pathol. 2019;93:90-6.

121. Holm MB, Verbeke CS. Prognostic Impact of Resection Margin Status on Distal Pancreatectomy for Ductal Adenocarcinoma. Curr Oncol. 2022;29(9):6551-63.

131. Janssen BV, Tutucu F, van Roessel S, Adsay V, Basturk O, Campbell F, et al. Amsterdam International Consensus Meeting: tumor response scoring in the pathology assessment of resected pancreatic cancer after neoadjuvant therapy. Mod Pathol. 2021;34(1):4-12.

132. Janssen BV, van Roessel S, van Dieren S, de Boer O, Adsay V, Basturk O, et al. Histopathological tumour response scoring in resected pancreatic cancer following neoadjuvant therapy: international interobserver study (ISGPP-1). Br J Surg. 2022;110(1):67-75.

Formulering af anbefalinger	Nærværende retningslinje er en videreudvikling de tidligere retningslinjer på området: Den hidtil nyeste udgave "Pankreaspatologi" fra 2020. Som de tidligere retningslinjer er nærværende lavet i regi af DPCG.
Høring og godkendelse	Sönke Detlefsen har suppleret og opdateret afsnit 3-4, der blev rundsendt pr. mail i april 2023 først til patologerne i DPCG bestyrelsen og dernæst til de øvrige DPCG bestyrelsesmedlemmer, som får mulighed for at kommentere/diskutere teksten pr. mail og/eller på DPCGs møde i slutningen af april 2023. Teksten i afsnit 3-4 er herefter rettet/ændret iht. konsensus opnået gennem kommentarer og ændringsforslag, og blev rundsendt på ny, denne gang dog kun til patologerne, inkl. nogle ekstra tilføjelser. Den 3. version af retningslinjen er i som den endelige udgave med afsnit 1 (Quick guide) udfærdiget og indsendt i oktober 2023.
Forfattere	• Sönke Detlefsen, professor, overlæge, ph.d. Odense Universitetshospital (OUH) • Stephen Hamilton Dutoit, professor, overlæge, dr. med. Aarhus Universitetshospital Skejby • Deepthi Chiranth, overlæge, Rigshospitalet • Martine Borrisholt, afdelingslæge, Aalborg Universitetshospital

1. Anbefalinger (Quick guide)

Patoanatomisk definition og afgrænsning

1. **Det anbefales at afgrænse ampullær cancer (AC) fra CP, når tumor har epicenter i ampulla Vateri, hvor mindre end 75 % er beliggende udenfor ampullen (B)**

2. **Det anbefales at underkategorisering af ampullært adenokarcinom (intestinal, pankreatobiliær, blandet) forsøges ud fra morfologi og immunhistokemi (B)**

Pankreatisk duktalt adenokarcinom

3. **Det anbefales at gradere og kode det duktale adenokarcinom efter WHO: Højt differentieret, middelhøjt differentieret eller lavt differentieret (B)**

Cystiske neoplasier

4. **Det anbefales at inddele intraduktal-papillær mucinøs neoplasi (IPMN) efter den epiteliale subtype, dysplasigrad og ganginvolvering, og at Snomed kode disse faktorer (B)**

5. **Det anbefales at undersøge reseceret IPMN nøje mht. tilstedeværelsen af en ledsagende invasiv komponent (B)**

6. **Såfremt man påviser en invasiv komponent som ledsager IPMN anbefales det at kode denne invasive komponent separat, efter TNM klassifikationen (B)**

7. **Det anbefales at undersøge reseceret mucinøs-cystiske neoplasi (MCN) nøje mht. tilstedeværelsen af en ledsagende invasiv komponent (B)**

8. **Såfremt man påviser en invasiv komponent som ledsager MCN anbefales det at kode denne invasive komponent separat, efter TNM klassifikationen (B)**

Acinærcellekarcinom

9. **Det anbefales at anvende mikroskopi og immunhistokemi til at skelne acinærcellekarcinomet fra andre maligne epiteliale pankreastumorer, såsom duktalt adenokarcinom i pancreas (PDAC) (B)**

10. **Det anbefales ved påvisning af acinærcellekarcinom at tage stilling til en evt. ledsagende neuroendokrin eller adenokarcinomkomponent (B)**

11. **Det anbefales ved påvisning af acinærcellekarcinom at semikvantificere en evt. ledsagende neuroendokrin eller adenokarcinomkomponent (B)**

Solid-pseudopapillær neoplasi

12. **Det anbefales at anvende immunhistokemi ud over konventionel mikroskopi til identifikation af solid-pseudopapillær neoplasi (B)**

Blandede primære pankreatiske neoplasier

13. **Det anbefales at anvende immunhistokemi og evt. slimfarvning, ud over konventionel mikroskopi, til identifikation og klassifikation af blandede primære pankreatiske neoplasier (B)**

14. **Hvis den ene komponent i en blandet neoplasi er neuroendokrin bør tumor klassificeres som blandet neuroendokrin-non-neuroendokrin neoplasi (MiNEN), med angivelse af de forskellige komponenters relative andel (B)**

Pankreatiske neuroendokrine neoplasier (neuroendokrine tumorer [P-NET] og karcinomer [P-NEC])

15. **Det anbefales at gradere neuroendokrine tumorer (NET) grad 1, 2 og 3 i henhold til Ki67 indeks og evt. mitosetal (A)**

16. **Det anbefales at skelne neuroendokrine tumorer (NET) grad 3 fra neuroendokrint karcinom (NEC) (A)**

pTNM-klassifikation

17. **Den makroskopiske vurdering/udskæring af præparater med PDAC skal sammen med mikroskopien danne grundlag for vurdering af TNM og radikalitet samt tumordiagnostik (A)**

18. **Den makroskopiske vurdering/udskæring af præparater med AC skal sammen med mikroskopien danne grundlag for vurdering af TNM og radikalitet samt tumordiagnostik (B)**

19. **Den makroskopiske vurdering/udskæring af præparater med neuroendokrine neoplasier skal sammen med mikroskopien danne grundlag for vurdering af TNM og radikalitet samt tumordiagnostik (A)**

Morfologiske undersøgelser: Biopsi

20. **Det vurderes, at cytologiske og histologiske EUS-vejledte biopsimaterialer fra pancreas kan anses som værende ligeværdige alternativer (B)**

21. **Det anbefales at finnålsaspirationscytologi (FNAC) diagnosticeres efter et 6-radet system, i henhold til Papanicolaou Society of Cytopathology Guidelines (A)**

Morfologiske undersøgelser: Resektat

22. **Det anbefales at anvende den "aksiale udskæringsmetode" (vinkelret på duodenums længdeakse) med tuschmarkering af 4 resektionsflader (og laterale resektionsrand) ved udskæring af Whipple resektater (B)**

23. **Det anbefales at anvende den "aksiale udskæringsmetode" (vinkelret på pancreas' længdeakse) med tuschmarkering af for-og bagflade (og laterale resektionsrand) ved udskæring af distale pankreasresektater (B)**

24. **Det anbefales ved totale pankreatektomier at anvende den "aksiale udskæringsmetode". Vedr. den højresidige del af præparatet lægges snit vinkelret på duodenums længdeakse og vedr. den distale del vinkelret på pancreas' længdeakse (B)**

25. **Det anbefales at Snomed kode de præcise afstande fra tumor til a. mesenterica superior (AMS), v. mesenterica superior (VMS), anteriore og posteriore flade (B)**

26. **Det anbefales at knytte Snomed diagnosekoden (M koden) til tumors udgangspunkt (pancreas, duodenum, ductus choledochus eller ampulla hepatopancreatica) (D)**

27. **Det anbefales at Snomed kode direkte spredning til relevante organer (pancreas, duodenum, ductus choledochus eller ampulla hepatopancreatica) (D)**

28. **Det anbefales at Snomed kode tumors diameter, mikroskopisk veneinvasion, lymfekarinvasion og nerveindvækst (C)**

29. **Det anbefales at indstøbe samtlige i operationspræparatet identificerede regionale lymfeknuder til mikroskopi. Særligt fokus bør være på det peripankreatiske fedtvæv og på fedtvævet i milthilus (gælder totale og distale pankreatektomier) (B)**

30. **Det anbefales ved påvisning af isolerede tumorceller (ITC) i et præparat at skære dybere i blokken (3 trin á 250 my), mht. at afgøre om der fremkommer en regelret metastase (D)**

31. **Lymfeknudemetastaser, foci med nerveindvækst og med mikroskopisk veneinvasion såvel som lymfekarinvasion bidrager kun til radikalitetsvurderingen, såfremt der er brud på den pågældende strukturs ydre begrænsning (D)**

32. **Det anbefales at Snomed kode det præcise antal af identificerede regionale lymfeknuder, og antallet af metastaser (D)**

Histologisk responsevaluering efter præoperativ behandling

33. **Det anbefales at Snomed kode graden af regression i primærtumor, efter et 5-radet system (D)**

34. **Det anbefales at Snomed kode regression i regionale lymfeknuder, ved at kode**
    1) antallet af regionale lymfeknuder
    2) antallet af regionale lymfeknuder med metastase
    3) antallet af regionale lymfeknuder uden metastase, med respons
    4) antallet af regionale lymfeknuder med metastase, med respons (D)

35. **Det anbefales at Snomed kode graden af regression i primærtumor, efter et 5-radet system (D)**

Specialundersøgelser

36. **Defekt mismatch repair protein status (dMMR) og/eller mikrosatellit instabilitet (MSI) er sjældent forekommende ved PDAC, men er aktuelt godkendt som prædiktive markører for effekt af immunterapi. Det vil derfor være relevant at undersøge MMR eller MS status i den rette kliniske sammenhæng (B)**

37. **Ved påvisning af dMMR med tab af MLH1 og PMS2 bør der suppleres med promoter methyleringsanalyse eller *BRAF* mutationsanalyse. Ved fravær af promoter methylering og *BRAF* mutation bør patienterne tilbydes genetisk rådgivning (B)**

38. **Mutationer i BRCA generne er sjældent forekommende i PDAC, men da påvisning af BRCA genmutation aktuelt er godkendt som prædiktor for effekt af behandling med PARP inhibitorer, vil det være relevant at undersøge BRCA mutationsstatus i den rette kliniske sammenhæng (B)**

2. Introduktion

Formål

Det overordnede formål med retningslinjen er at understøtte en evidensbaseret kræftindsats af høj og ensartet kvalitet på tværs af Danmark.

En standardiseret patoanatomisk diagnostisk udredning samt en optimal makroskopisk og mikroskopisk håndtering af operationspræparater og standardiseret analyse af biopsier og molekylærpatologiske biomarkører er afgørende for at patienterne efterfølgende kan tilbydes den mest hensigtsmæssige behandling. Denne retningslinje skal således danne basis for den patoanatomiske diagnostik samt for udviklingen indenfor CP.

Patientgruppe

Denne kliniske retningslinje vedrører patienter mistænkt for cancer pancreatis (CP), som skal udredes for afklaring af, om de har CP, og hvis det findes at være tilfældet, da afdækning af hvilket sygdomsstadie, de er i, og hvilke behandlingsmuligheder, der er for den pågældende patient. CP er den hyppigste tumorform i gruppen af såkaldte periampullære tumorer, dvs. tumorer med udgangspunkt i caput pancreatis, duodenum, ampulla Vateri (såkaldt ampullær cancer, AC) eller den distale ductus choledochus. Denne kliniske retningslinje vedrører kun patienter mistænkt for CP, men i et vist omfang også patienter med AC.

Målgruppe for brug af retningslinjen

Denne retningslinje skal primært understøtte det kliniske arbejde og udviklingen af den kliniske kvalitet, hvorfor den primære målgruppe er klinisk arbejdende sundhedsprofessionelle i det danske sundhedsvæsen.
Der er overvejende tale om sundhedsprofessionelle inden for sekundærsektoren.

3. Grundlag

Patoanatomisk definition og afgrænsning

1. **Det anbefales at afgrænse ampullær cancer (AC) fra CP, når tumor har epicenter i ampulla Vateri, hvor mindre end 75 % er beliggende udenfor ampullen (B)**

2. **Det anbefales at underkategorisering af ampullært adenokarcinom (intestinal, pankreatobiliær, blandet) forsøges ud fra morfologi og immunhistokemi (B)**

Litteratur og evidensgennemgang

Anbefaling 1 og 2: Det vurderes, at de citerede studier i vid udstrækning repræsenterer uafhængig sammenligning af ikke-konsekutive patienter eller et snævert spektrum af patienter (1) [2b].

Definitioner

Ved CP forstås i bred forstand en malign tumor med udgangspunkt i pancreas. I nærværende rapport afgrænses begrebet til udgangspunkt i den eksokrine pancreas – neuroendokrine neoplasier (NEN) bliver således kun omtalt meget kort og overvejende i differentialdiagnostisk sammenhæng. I henhold til WHO-klassifikationen inkluderer begrebet malign tumor også visse ikke-invasive tumorformer, hvorfor også sidstnævnte er medtaget (2). Benigne tumorer er kun omtalt i differentialdiagnostisk sammenhæng. Meget sjældne typer af karcinom, mesenkymale tumorer og maligne lymfomer med udgangspunkt i pancreas samt metastaser er ikke medtaget. Den periampullære region er den kliniske betegnelse for ampulla Vateri (bestående af ampulla hepatopancreatica (dvs. konfluensen af distale ductus pancreaticus og ductus choledochus), papilla duodeni major og m. sphincter Oddi) og de ampulnære dele af caput pancreatis, ductus choledochus og duodenum (1, 3).

Adsay og medarbejdere har udarbejdet en detaljeret definition af AC: AC defineres som tumorer, der har deres epicenter i ampulla Vateri, hvor mindre end 75 % er beliggende udenfor ampullen (1, 4). Det er DPCGs opfattelse, at kun de periampullære cancere der opfylder de ovenfor anførte af Adsay definerede kriterier skal kodes som AC, inkl. tumorer udgående fra papilla duodeni major (1, 4). Denne tilgang støttes af den aktuelle WHO klassifikation (5). DPCG anbefaler desuden, at AC kodes med T-koden "ampulla hepatopancreatica". I patologibeskrivelsen kan det mest sandsynlige udgangspunkt (f. eks. den papillen beklædende duodenalslimhinde eller slimhinden i selve ampulla hepatopancreatica) specificeres, men dette er ikke nødvendigt og kan også blot nævnes i teksten. Ifølge Adsay et al. kan det intra-ampullære udgangspunkt af en AC tumor kun afgøres i ca. 45% (1).

Baggrundsinformationer: Ampullær cancer

AC udgør overordnet ca. 5 % af samtlige gastrointestinale cancere. Varierende definitioner og ofte upræcis topografisk fastlæggelse af cancerens udgangspunkt inden for den periampullære region samt det forhold, at mange tumorer på diagnosetidspunktet er store og har inddraget flere anatomiske strukturer (1, 6-9) gør det vanskeligt at sammenligne forskellige studier, der ikke har anvendt de netop nævnte kriterier fra Adsay et al.

og Reid et al (1, 4). Hvis disse kriterier til gengæld anvendes, vil omtrent 14 % - 17 % af alle pankreatikoduodenektomier (Whipple resektater) blive klassificeret som AC (4, 10-12). De fleste periampullære cancere udgår fra caput pancreatis, og disses andel af alle Whipple resektioner udgør ved anvendelse af de netop nævnte kriterier ca. 35 % - 47 %, fulgt af AC (8 % - 17 %), ductus choledochus (8 % - 10 %), og duodenum (4 % - 6 %) (10-12).
Det bør i de allerfleste tilfælde være muligt med baggrund i mikroskopi af operationspræparatet at afgøre, om en tumor har sit udgangspunkt i duodenum, ductus choledochus, caput pancreatis eller ampulla Vateri. Hertil bør bl.a. fokuseres på en evt. tilstedeværende præneoplastisk komponent og dennes udbredning (f. eks. adenom i duodenalslimhinden, den intra-ampullære slimhinde, i ductus choledochus eller pankreatiske intraepiteliale læsioner (PanIN) i pancreas). I de sjældne situationer hvor det ikke er muligt, også ud fra en multidisciplinær vurdering, at fastlægge udgangspunktet nærmere end 'den periampullære region' bør tumor kodes som udgående fra denne (T-kode (T587A0)).

Subtyper af ampullær cancer

De hyppigste histologiske typer af cancer i den periampullære region er pankreatikobiliært adenokarcinom, intestinalt adenokarcinom og blandede adenokarcinomer (6, 13). Differentieringen mellem dem er væsentlig på grund af forskelle i patogenese, molekylær patologi, spredningsmønster, prognose og medicinsk behandling (14-20). Enkelte studier påpeger dog, at hverken histologisk klassifikation eller immunhistokemisk profil er uafhængige prædiktorer for dårlig prognose, såfremt der laves multivariat analyse (21). I det sidstnævnte studie var kun lymfeknudestatus, lymfatisk invasion og stadium uafhængige risikofaktorer ved multivariat analyse (21).
Pankreatikobiliært adenokarcinom antages overvejende at udvikles via stigende grader af dysplasi i ductusepitelet (PanIN), i modsætning til intestinalt adenokarcinom, der udvikles gennem en adenomsekvens (22). Disse forstadier kan sommetider identificeres i slimhinden klos på canceren. Pankreatikobiliær differentiering er karakteriseret ved vækst i tubulære strukturer, beklædt af et lavt enlaget cylinderepitel med afrundede nukleoleholdige kerner, mens intestinal differentiering er karakteriseret ved tubulære og kribriforme strukturer beklædt af et højt, flerraddet anordnet cylinderepitel med elongerede tæt kromatiniserede kerner (8). Lav eller aberrerende differentiering kan gøre det vanskeligt at adskille de to typer. Immunhistokemiske undersøgelser kan understøtte klassifikationen (7, 8, 16). Ang et al. fandt, at et immunpanel bestående af MUC1, MUC2, CDX2 og CK20 med fordel kan anvendes til underkategoriseringen af AC af adenokarcinomtype (23). I denne sammenhæng er det afgørende at anvende et MUC1 core antistof eller et antistof rettet mod den hypo-glykosylerede version af MUC1, i lighed med subtypisering af IPMN (24, 25). EMA kan ikke anvendes. Det er DPCGs opfattelse, at et givent tilfælde af AC bør defineres som blandet type, hvis tumor er et adenokarcinom, men ikke opfylder kriterierne for hverken den intestinale eller den pankreatobiliære type af AC.
AC omfatter, bortset fra klassisk adenokarcinom, også en række sjældnere typer, der ikke passer ind i ovenstående klassifikation: mucinøst adenokarcinom, clear celle karcinom, signetringscellekarcinom, planocellulært karcinom, neuroendokrin neoplasi (inkl. neuroendokrint karcinom og småcellet karcinom) og udifferentieret karcinom (spindle cell, kæmpecelle, småcellet, nodulært/lobulært og udifferentieret med osteoklastære celler), samt karcinosarkom (8).

Histologisk klassifikation af periampullære tumorer

Der blev i Cancerregisteret i 2018 registreret 1.145 tilfælde af primær CP i Danmark (26). I en opgørelse fra Region Syddanmark, der omfatter ca. 21,5 % af Danmarks befolkning, blev der i perioden 1.1.2015 – 30.4.2019 på Odense Universitetshospital registreret 352 nye tilfælde af operativt fjernede periampullære og pankreastumorer, hvoraf det duktale adenokarcinom kun udgjorde knap halvdelen (46,9 %), hvilket understreger vigtigheden af den korrekte typisering af operativt fjernede periampullære tumorer (Tabel 1) (27). Ikke anført i Tabel 1 er pankreasresektioner med ikke-neoplastiske læsioner, såsom pankreatit, uspecifik fibrose eller kongenit hyperinsulinisme (CHI).

	Antal	**%**
Duktalt adenokarcinom	165	46,9
Neuroendokrine neoplasier	50	14,2
Cholangiocellulært karcinom (distale galdeveje)	32	9,1
Intraduktal papillær-mucinøs neoplasi (IPMN, inkl. associeret adenokarcinom)	31	8,7
Ampullært karcinom	31	8,7
Duodenalt karcinom	13	3,7
Metastase	9	2,6
Mucinøs-cystisk neoplasi (MCN)	8	2,3
Serøs-cystisk neoplasi (SCN)	7	2,0
Acinærcellekarcinom	2	0,6
Solid-pseudopapillær neoplasi	2	0,6
Lymfom	1	0,3
Blandet adeno-neuroendokrint karcinom (MiNEN af typen MANEC)	1	0,3
Total	352	100,0

Tabel 1. 352 konsekutive, operativt fjernede periampullære og pankreastumorer, registreret i Region Syddanmark fra den 1.1.2015 – 30.4.2019 (27).

WHO klassifikationen af primærtumorer i pancreas (2) og ampulla Vateri (5) inkl. danske Snomed koder fremgår af Tabel 2.

	Dansk Snomed kode og kodetekst
<u>Epiteliale tumorer</u>	
Benign	

Acinærcelle cystadenom	(findes ikke; kan evt. blot kodes m84400 cystadenom)
Serøst cystadenom (NOS) Makrocystisk (oligocystisk) serøst cystadenom Solidt serøst adenom Von Hippel-Lindau syndrom-associeret serøs cystisk neoplasi (SCN)	M84410 serøst cystadenom
Præmaligne læsioner	
Adenomatøs polyp #	M82110 Tubulært adenom eller M82630 Tubulovilløst adenom eller M82611 Villøst adenom og M74LG9 low grade dysplasi eller M74HG9 high grade dysplasi
Ikkeinvasiv pankreatobiliær papillær neoplasi med low-grade dysplasi#	M81630 pankreatobiliær papillær neoplasi, ikke-invasiv M74LG9 low grade dysplasi
Ikkeinvasiv pankreatobiliær papillær neoplasi med high-grade dysplasi#	M81630 pankreatobiliær papillær neoplasi, ikke-invasiv M74HG9 high grade dysplasi
Intra-ampullær papillær-tubulær neoplasi#	M816C2 intra-ampullær papillær-tubulær neoplasi M74LG9 low grade dysplasi eller M74HG9 high grade dysplasi
Glandulær intraepitelial neoplasi, low-grade (tidligere: PanIN-2)	M814G0 glandulær intraepitelial neoplasi M74LG9 low grade dysplasi eller M814N2 pankreatisk intraepitelial neoplasi, grad 2 (PanIN-2) må dog alternativt fortsat bruges
Glandulær intraepitelial neoplasi, high-grade (tidligere: PanIN-3)	M814G0 glandulær intraepitelial neoplasi M74HG9 high grade dysplasi eller

	M814N3 pankreatisk intraepitelial neoplasi, grad 3 (PanIN-3) må fortsat bruges
Intraduktal papillær mucinøs neoplasi (IPMN*) med let eller moderat dysplasi	M84531 intraduktalpapillær-mucinøs neoplasi M74LG9 low grade dysplasi
Intraduktal papillær mucinøs neoplasi (IPMN*) med svær grad af dysplasi	M84531 intraduktal-papillær mucinøs neoplasi M74HG9 high grade dysplasi
Intraduktal onkocytær papillær neoplasi*, NOS	M84552 intraduktal onkocytær papillær neoplasi
Intraduktal tubulopapillær neoplasi* (ITPN)	M85T32 intraduktal tubulopapillær neoplasi (ITPN)
Mucinøs cystisk neoplasi (MCN) med let eller moderat grad af dysplasi	M847A0 mucinøs cystisk neoplasi M74LG9 low grade dysplasi
Mucinøs cystisk neoplasi (MCN) med svær grad af dysplasi	M847A0 mucinøs cystisk neoplasi M74HG9 high grade dysplasi
Neuroendokrint mikroadenom	M815A0 neuroendokrint mikroadenom
Malign	
Duktalt adenokarcinom	M81403 adenokarcinom (M85003 invasivt duktalt karcinom – anbefales ikke)
Kolloidt karcinom (mucinøst ikke-cystisk karcinom)	M84803 mucinøst adenokarcinom
Diffust adenokarcinom	M81453 diffust adenokarcinom
Signetringscellekarcinom	M84903 signetringscellekarcinom
Adenoskvamøst karcinom	M85603 adenoskvamøst karcinom
Udifferentieret (anaplastisk) karcinom	M80203 udifferentieret karcinom
Udifferentieret karcinom med osteoklastlignende kæmpeceller	M80353 udifferentieret karcinom med osteoklastlignende kæmpeceller
Hepatoidt karcinom	M81723 hepatoidt karcinom
Medullært karcinom	M85103 medullært karcinom
Serøst cystadenokarcinom, NOS	M84413 serøst cystadenokarcinom

Mucinøs cystisk neoplasi med ledsagende invasivt karcinom	M847A0 mucinøs cystisk neoplasi M74LG9 low grade dysplasi eller M74HG9 high grade dysplasi og M81403 adenokarcinom (kun den invasive komponent kodes dernæst efter TNM8)
Intraduktal papillær mucinøs neoplasi med associeret invasivt karcinom	M84531 intraduktal-papillær mucinøs neoplasi M74LG9 low grade dysplasi eller M74HG9 high grade dysplasi og M81403 adenokarcinom (kun den invasive komponent kodes dernæst efter TNM8)
Intraduktal onkocytær papillær neoplasi med associeret invasivt karcinom	M84552 intraduktal onkocytær papillær neoplasi og M81403 adenokarcinom (kun den invasive komponent kodes dernæst efter TNM8)
Acinærcellekarcinom	M85503 acinic cell karcinom
Acinærcelle cystadenokarcinom	M85513 acinærcelle cystadenokarcinom
Blandet neuroendokrin-non-neuroendokrin neoplasi (MiNEN)£	M815C3 blandet neuroendokrin-non-neuroendokrin neoplasi (MiNEN)
Blandet acinærcelle-duktalt karcinom	M85523 blandet acinærcelle-duktalt karcinom
Blandet acinærcelle-neuroendokrint karcinom	M815A3 blandet acinærcelle-neuroendokrint karcinom
Blandet acinærcelle-neuroendokrint-duktalt karcinom	M815B3 blandet acinærcelle-neuroendokrint-duktalt karcinom
Pankreatoblastom	M89713 pankreatoblastom
Solid-pseudopapillær neoplasi Solid-pseudopapillær neoplasi med high-grade karcinom	M84521 solid-pseudopapillær tumor
Neuroendokrin neoplasi	
Ikke-funktionel pankreatisk neuroendokrin tumor (NET)	
NET G1	M82461 neuroendokrin tumor ÆYYX10 grad 1
NET G2	M82461 neuroendokrin tumor

	ÆYYX20 grad 2
NET G3	M82461 neuroendokrin tumor ÆYYX30 grad 3
Neuroendokrint karcinom (NEC)	
Storcellet NEC	M80133 storcellet neuroendokrint karcinom
Småcellet karcinom	M80413 småcellet karcinom
Funktionel pankreatisk neuroendokrin neoplasi	
Serotonin-prod. neuroendokrin neoplasi	M-kode findes ikke
Gastrinom	M81531 gastrinom
Glukagonom	M81520 glukagonom
Insulinom	M81510 insulinom
Somatostatinom	M81563 somatostatinom
VIPom	M81533 vipom

Tabel 2. WHOs histologiske klassifikation af tumorer udgående fra pancreas og den periampullære region, med tilhørende danske kodninger (28). #Disse koder er relevante for korrekt kodning af tumorer i ampulla Vateri. DPAS: Dansk Patologiselskab. £ De enkelte komponenter skal specificeres og deres omtrentlige relative andel skal angives. * Ganginvolveringen ved IPMN/ITPN/IOPN skal også kodes: hovedgangstype (ÆPMN01), sidegangstype (ÆPMN02) eller kombineret hoved- og sidegangstype (ÆPMN03). Den epiteliale subtype ved IPMN skal også kodes: gastrisk (ÆF5111), pankreatobiliær (ÆF5113) eller intestinal (ÆF5121).

Pankreatisk duktalt adenokarcinom

3. Det anbefales at gradere og kode det duktale adenokarcinom efter WHO: Højt differentieret, middelhøjt differentieret eller lavt differentieret (B)

Litteratur og evidensgennemgang

Anbefaling 3: Det vurderes, at de studier der dannede grundlaget for WHO graderingen i vid udstrækning repræsenterer uafhængig sammenligning af ikke-konsekutive patienter eller et snævert spektrum af patienter (2, 29) [2b].

Baggrundsinformationer: Pankreatisk duktalt adenokarcinom

Pankreatisk duktalt adenokarcinom (PDAC) med varianter udgør 85 % - 90 % af alle pancreastumorer. Udtrykket CP er derfor i klinisk sammenhæng blevet nærmest synonymt med PDAC. 60 % - 70 % af de duktale adenokarcinomer udgår fra caput pancreatis, som regel kranielt, de øvrige tilfælde fra corpus, cauda eller – meget sjældent – ektopisk pancreasvæv. 90 % af dem rubriceres som adenokarcinom af "klassisk type" med varierende glandulær differentiering (30). I veldifferentierede områder kan neoplastiske kirtelstrukturer være vanskelige at differentiere fra reaktivt forandrede ductus og acini. Væsentlige holdepunkter for neoplasi i

sådanne områder er: Størrelsesvarierende, polymorfe kerner med distinkte membraner og nukleoler, mitoser, mucinfyldte cytoplasmatiske lumina (visualiseret ved PAS-Alcian/Astra blue-farvning), inkomplette kirtler, kribriforme strukturer, nekrose, enkeltliggende epitelceller i stroma (visualiseret ved cytokeratin-farvning), mucin i stroma og spredning i kar og nerveskeder (31, 32). Mindre områder af planocellulær differentiering kan ofte påvises i PDAC, især hvis der anvendes immunhistokemiske undersøgelser. Hvis områderne omfatter <30 % af tumorvævet, ændrer de ikke klassifikationen. Kalimuthu et al. har foreslået en underkategorisering af PDAC, baserende på semikvantitativ scoring af den relative andel af en tumor der udgøres af kirtelformationer (33). Det har været muligt med denne metode at reproducere de ved RNA sekventering fundne hovedtyper efter Moffitt et al.: Basal-like og classical (34, 35). Tiden må vise, om denne finder indpas i klinikken.

Gradering

Kodning af graderingen bør foretages på resektater, men i mikroskopibeskrivelsen af histologiske finnålsbiopsier eller grovnålsbiopsier kan graderingen gerne nævnes. Traditionelt graderer de fleste patologer tumorerne i højt, moderat og lavt differentieret adenokarcinom, primært baseret på kirtelimitation og kerneatypi. WHO anbefaler et system beskrevet af Lüttges et al. med tre grader, baseret på kirtelimitation, mucinproduktion, kerneatypi og mitosefrekvens (29). Den prognostiske værdi og reproducerbarheden af disse graderinger er relativt god, men de fleste karcinomer er meget heterogene. Adsay et al. foreslog i 2005 et graderingssystem baseret på Gleasons scoringsystem, idet de fandt en bedre korrelation til overlevelsen end WHOs gradering (36). Dette graderingssystem har dog ikke fundet indpas i den i 2010 publicerede WHO klassifikation, og det anbefales således at følge den af WHO publicerede gradering, især for at øge sammenligneligheden med udenlandske studier, som oftest anvender WHOs gradering (2, 29):

1) Højt differentieret adenokarcinom: Hyppig forekomst af veldifferentierede kirtelformationer, veludtalt mucinproduktion og maks. 5 mitoser per 10 high power fields (HPF). Cellekernerne udviser kun let polymorfi.

2) Middelhøjt differentieret adenokarcinom: Moderat forekomst af kirtellignende og tubulære strukturer, uregelmæssig mucinproduktion og mellem 6 og 10 mitoser per 10 HPF. Cellekernerne udviser moderat polymorfi.

3) Lavt differentieret adenokarcinom: Kun sjældent iagttages (ofte abortive) kirtelformationer, i stedet ses små grupper og enkeltvist infiltrerende pleomorfe tumorceller, evt. også sheets med mere solid vækst. Ofte meget sparsom mucinproduktion og mere end 10 mitoser per 10 HPF. Cellekernerne er ofte størrelsesøgede og udviser kraftig pleomorfi.

Vigtigste varianter af PDAC (Tabel 2)

Mucinøst adenokarcinom (mucinøst ikke-cystisk karcinom; kolloidt karcinom) udgør 2 % af de duktale adenokarcinomer. Det udviser pr. definition mucinophobning i >50 % af tumorvævet (37). Ofte har de mucinøse adenokarcinomer ophav i IPMN af intestinal type.

Adenoskvamøst karcinom udgør 4 %. Denne tumortype udviser pr. definition planocellulær differentiering i mindst 30 % af tumorvævet (37). Prognosen er dårligere end ved ikke-adenoskvamøst karcinom.

Udifferentieret (anaplastisk) karcinom udgør kun en ganske lille %-del af CP tilfældene. Det morfologiske billede er domineret af store, pleomorfe, solidt lejrede celler. Immunhistokemisk ses typisk co-expression af cytokeratin og vimentin, men fravær af E-Cadherin. En del af tumorcellerne er bizart store med eosinofilt cytoplasma (anaplastisk udifferentieret karcinom). En anden undertype af det udifferentierede karcinom er det

sarkomatoide udifferentierede karcinom, hvor tumorcellerne fremstår tenformede. Tab af SMAR1 (INI1) kan ses ved immunhistokemi. Der kan ses små områder af glandulære strukturer samt varierende indhold af planocellulære og spindlecellede (sarkomatøse) områder (37).
Udifferentieret karcinom med osteoklast-lignende kæmpeceller: Disse tumorer udgøres af 3 celletyper: Én komponent af (benigne) osteoklast-lignende kæmpeceller, en mononuklær histiocytær komponent og de neoplastiske, udifferentierede tumorceller (37).

Forstadier
I klassifikationsmæssig sammenhæng anbefaler WHO underkategorisering af "dysplasi" i udførselsgangssystemet sv. t. low-grade og high-grade dysplasi. Low-grade dysplasi sv. t. PanIN-1A (omfattende en stor gruppe lettere hyperplastiske forandringer inklusive "mucinøs hypertrofi") og PanIN-1B (omfattende papillær duktal hyperplasi uden dysplasi), samt PanIN-2 (omfattende læsioner med let til moderat dysplasi). Termen PanIN-3 omfattende læsioner med svær dysplasi og carcinoma in situ og blev i den nye WHO klassifikation erstattet af termen high-grade dysplasi (38, 39). Baserende på disse mikroskopiske forandringer har man udviklet og defineret en progressionsmodel for udviklingen af PDAC, hvor det normale gangepitel gennem de forskellige dysplastiske stadier af glandulær intraepitelial neoplasi progredierer til PDAC (22, 40). Glandulær intraepitelial neoplasi ses ofte i det pankreasvæv der omgiver et PDAC. Langt fra alle læsioner med glandulær intraepitelial neoplasi vil dog progrediere til PDAC. Mange af de genetiske forandringer der karakteriserer PDAC kan allerede påvises i glandulær intraepitelial neoplasi, især i dem med dysplasi (22). Disse genetiske forandringer er især aktiverende mutationer i onkogener, såsom *K-ras* og *HER2/neu* og deletion af tumor-suppressor gener, såsom *p16, p53, DPC4*, og *BRCA2* (41, 42). Glandulær intraepitelial neoplasi observeres til gengæld hyppigere med stigende alder. PanIN1B læsioner kan hos disse – ofte i øvrigt pankreasraske – være associeret med lobulær atrofi og fibrose (43).

En alternativ hypotese, den såkaldte acinær-duktale metaplasi (ADM), foreslår at PDAC også kan udgå fra det centro-acinære kompartment (33). I dyremodeller (rotter og transgene mus) fandt man de såkaldte tubulære komplekser, som formodes at have deres oprindelse i ADM, som mulige forløbere til PDAC (44-46). I efterfølgende studier med genetisk modificerede mus og humane vævsprøver opnåede man data der underbygger den hypotese, at ADM også må videreudvikle sig til glandulær intraepitelial neoplasi (47, 48). ADM hypotesen støttes af den observation, at ADM associerede atypiske flade læsioner blev fundet som den mest sandsynlige forløber til PDAC i *Kras*G12D/+, Ptf1a-Creex1/+ musemodeller og hos patienter med familiær PDAC, men ikke hos patienter med sporadisk PDAC (33). Også ved sporadisk PDAC kan man dog ofte påvise tubulære komplekser udenfor eller i nærheden af tumor. Mere forskning er dog nødvendig, og ADM hypotesen har endnu ikke vundet endelig indpas i f. eks. WHO klassifikationen.

Mucinøs cystisk neoplasi (MCN) og intraduktal papillær-mucinøs neoplasi (IPMN, se nedenfor) repræsenterer ligeledes potentielle forstadier til CP, da begge kan være ledsaget af en invasiv komponent (38).

Cystiske neoplasier

4. **Det anbefales at inddele intraduktal-papillær mucinøs neoplasi (IPMN) efter den epiteliale subtype, dysplasigrad og ganginvolvering, og at Snomed kode disse faktorer (B)**

5. **Det anbefales at undersøge reseceret IPMN nøje mht. tilstedeværelsen af en ledsagende invasiv komponent (B)**

6. **Såfremt man påviser en invasiv komponent som ledsager IPMN anbefales det at kode denne invasive komponent separat, efter TNM klassifikationen (B)**

7. **Det anbefales at undersøge reseceret mucinøs-cystiske neoplasi (MCN) nøje mht. tilstedeværelsen af en ledsagende invasiv komponent (B)**

8. **Såfremt man påviser en invasiv komponent som ledsager MCN anbefales det at kode denne invasive komponent separat, efter TNM klassifikationen (B)**

Litteratur og evidensgennemgang

Anbefaling 4-8: Det vurderes, at de studier der dannede grundlaget for disse anbefalinger i vid udstrækning repræsenterer uafhængig sammenligning af ikke-konsekutive patienter eller et snævert spektrum af patienter, (2) [2b].

Serøse cystiske neoplasier

Denne gruppe udgør 1-2 % af de eksokrine pancreastumorer. Serøs cystisk neoplasi (SCN) omfatter serøst mikrocystisk adenom (der er langt det hyppigste og karakteriseret ved talrige små cyster), serøst oligocystisk adenom (få, relative store cyster) og serøst cystadenokarcinom. Adenomet har ikke noget malignt potentiale, og det serøse cystadenokarcinom er ekstremt sjældent. Morfologisk adskiller det serøse cystadenokarcinom sig ikke væsentligt fra cystadenomet, og det er således kun det kliniske forløb, der afgør differentialdiagnosen (49). SCN udgør pga. deres karakteristiske morfologi kun sjældent et differentialdiagnostisk problem på resektater, men der findes en solid voksende variant, som morfologisk kan være vanskeligt at skelne fra metastase af renalcellekarcinom og visse pankreatiske neuroendokrine neoplasier (49). I disse tilfælde vil immunhistokemisk undersøgelse for Pax8 (positivt i renalcellekarcinom, men negativ i den epiteliale komponent af SCN) og neuroendokrine markører være en hjælp. Såfremt epitelet er denuderet, kan den makrocystiske variant af SCN være vanskeligt at skelne fra mucinøs cystisk neoplasi (MCN), men her vil den karakteristiske morfologi og immunfænotype af MCNs stroma være en hjælp.
På biopsimateriale vil man desuden kunne anvende CD34 for at fremhæve den subepiteliale perlerække af små kar, der er karakteristisk ved SCN, og desuden vil epitelet ofte udvise positivitet i farvning for inhibin A.

Mucinøs cystisk neoplasi (MCN)

Denne gruppe udgør 2-5 % af de eksokrine pancreastumorer. Den omfatter mucinøs cystisk neoplasi (MCN) med lav eller intermediær grad af dysplasi (sammenfattet som "low-grade dysplasi"), MCN med high-grade dysplasi samt mucinøst cystadenom med ledsagende invasivt karcinom (50). MCN forekommer næsten

udelukkende hos kvinder, overvejende i corpus og cauda, og er karakteriseret ved et ovarielignende, oftest progesteron, alpha-inhibin og glatmuskulært aktin (alle mellem 60-90 %) positivt stroma. Kun i 30 % af tilfældene udtrykker stromaet østrogen receptor (50). De for denne tumor karakteristiske luteiniserede celler udtrykker oftest alpha-inhibin, melan A og calretinin (30). Den epiteliale komponent udtrykker oftest cytokeratinerne CK7, 8, 18 og 19 samt EMA, monoklonalt CEA og muciner af gastrisk type (MUC5AC (se nedenfor)) (50). MCN kommunikerer ikke med gangsystemet. Den invasive komponent i mucinøst cystadenokarcinom kan histologisk ikke adskilles fra et PDAC. Den invasive komponent, såfremt til stede, kodes separat, på samme vis som almindeligt PDAC.

Intraduktale neoplasier

Intraduktal papillær-mucinøs neoplasi (IPMN)

Den vigtigste gruppe af intraduktale neoplasier er de intraduktale papillær-mucinøse neoplasier (IPMN). IPMN udgør ca. 8.7 % af de operativt fjernede eksokrine pancreastumorer (se Tabel 2) (27). Ud fra billeddiagnostik og makroskopi inddeles IPMN i to hovedtyper: IPMN af hovedgangstype (”main-duct type”, ca. 20-35 %) og IPMN af sidegangstype (”branch-duct type”, ca. 45 %) (51). Omtrent 30 % af tilfældene er blandingstyper af disse to (51). Histologisk inddeles IPMN i 4 typer, som er behæftede med forskellig prognose (se nedenfor). Morfologisk udklædes cysterne i IPMN af slimproducerende celler, udgående fra ductus pancreaticus eller dennes sidegange (52). Afhængig af graden af dysplasi og evt. tilstedeværelse af en invasiv karcinomkomponent skelnes intraduktal papillær mucinøs neoplasi (IPMN) med hhv. lav eller intermediær grad af dysplasi (low-grade dysplasi), IPMN med high-grade dysplasi og IPMN med ledsagende invasivt karcinom (53). Den invasive komponent kan histologisk ofte ikke adskilles fra et klassisk, ikke IPMN-associeret duktalt adenokarcinom, men adenokarcinom med udgangspunkt i IPMN har en væsentlig bedre prognose (54). Ikke sjældent, og oftest ved en IPMN med intestinalt epitel, er der dog tale om den kolloide type af karcinom, også kaldet mucinøst adenokarcinom, som kan være ledsaget af en betydelig ledsagende inflammation. For disse karcinomer kan det være svært at skelne mellem invasion og ruptur af dukterne. Det er vigtigt, at kode og klassificere den invasive adenokarcinomkomponent for sig og IPMN-komponenten for sig. Morfologikoden ”intraduktalt-papillært mucinøst karcinom” bør således ikke anvendes.

Sidegangs-IPMN anses af nogle for med stor sandsynlighed at være forudgået af glandulær intraepitelial neoplasi. Histologisk er afgrænsningen mellem glandulær intraepitelial neoplasi og IPMN ikke helt veldefineret, men i modsætning til IPMN kan glandulær intraepitelial neoplasi ikke erkendes makroskopisk, og som grov tommelfingerregel gælder det, at IPMN oftest er >1 cm i diameter, medens glandulær intraepitelial neoplasi sjældent overstiger 0,5 cm i diameter. Low-grade glandulær intraepitelial neoplasi kan dog med stigende alder være ledsaget af en intralobulær fibrose i de lobuli, der er lokaliserede proksimalt for læsionen, og denne fibrose kan være makroskopisk synlig, hvilket kan udnyttes bl.a. ved screening af individer fra familier med familiært betinget CP (43, 55). Sidegangs-IPMN fremstår makroskopisk som multicystiske læsioner overvejende i periferien af caput pancreatis (især processus uncinatus) (51). Histologisk iagttages multiple små cyster med (mikro-)papillær beklædning og epitelceller med foveolær-gastrisk fænotype med oftest kun let grad af dysplasi – IPMN af gastrisk type. Oftest repræsenterer sidegangs-IPMN lavmaligne læsioner, men i 10-20 % er de associeret med et invasivt karcinom.

Hovedgangs-IPMN udgår fra hovedgangen og optræder alt overvejende i caput pancreatis (51). De ledsages ofte af massiv mucinproduktion og dilatation af hovedgangen evt. med ruptur. I op til 65 % af tilfældene er de associeret med et invasivt karcinom. Histologisk iagttages 3 forskellige typer af IPMN – den intestinale,

pankreatobiliære og gastriske – med karakteristiske immunprofiler af mucinerne MUC1, MUC2, MUC5AC og MUC6 – se Tabel 3. Det er prognostisk vigtigt at skelne disse 3 typer af hovedgrens-IPMN, da de udviser forskellig frekvens af associeret invasivt karcinom med tilsvarende forskelle i overlevelsen. Oftest iagttages associeret karcinom ved den pankreatobililære type (58 %), efterfulgt af den intestinale type (34 %).
Ganginvolveringen skal også kodes: Hovedgangstype (ÆPMN01), sidegangstype (ÆPMN02) eller kombineret hoved- og sidegangstype (ÆPMN03).
Desuden skal den epiteliale subtype også kodes: Gastrisk (ÆF5111), pankreatobiliær (ÆF5113) eller intestinal (ÆF5121).

Intraduktal onkocytær papillær neoplasi (IOPN)
Ifølge den nye WHO klassifikation regnes den såkaldte intraduktale onkocytær-papillære neoplasi (IOPN) som en entitet for sig (2). De optræder oftere hos kvinder og udgør ca. 4.5% af de intraduktale cystiske neoplasier. Den er associeret med et invasivt karcinom i ca. 25 % (51). Histologisk udklædes cysterne af komplekse forgrenede papillære formationer med ganske tynde karførende bindevævsgrundstokke. Papillerne beklædes af 2-5 rækker af kubiske eller cylindriske celler med kraftigt eosinofilt cytoplasma og et højt indhold af mitokondrier (56). Immunhistokemisk ses som noget karakteristisk ofte positivitet for CD117, i den cystiske, ikke-papillære del (24, 57).
Ganginvolveringen skal også kodes: Hovedgangstype (ÆPMN01), sidegangstype (ÆPMN02) eller kombineret hoved- og sidegangstype (ÆPMN03).

Intraduktal tubulopapillær neoplasi (ITPN)
Denne type af intraduktal neoplasi har i 2010 vundet indpas i WHO klassifikationen af intraduktale pancreastumorer (58, 59), men entiteten blev for første gang allerede beskrevet i 1996, efterfulgt af mere omfattende studier i sidste dekade (30, 54). Den væsentlige morfologiske forskel mellem IPMN og ITPN er fravær af fremtrædende slimproduktion samt intraduktal forekomst af tubulære formationer med high-grade dysplasi i sidstnævnte. Et ledsagende invasivt karcinom ses hos ca. 40 % (52). Der er kun sparsomme data mht. prognosen af ITPN, men overlevelsen ser ud til at være betydeligt bedre end den for patienter med klassisk PDAC (52). Immunhistokemisk ses kraftigt udtryk af især MUC6, evt. også af MUC1, men negativitet for MUC2, MUC5AC og CDX2 (Tabel 3).
Ganginvolveringen skal også kodes: Hovedgangstype (ÆPMN01), sidegangstype (ÆPMN02) eller kombineret hoved- og sidegangstype (ÆPMN03).

Histologisk type	MUC1*	MUC2	MUC5AC	MUC6	CDX2
IPMN, intestinal type	-	++	++	-	++
IPMN, pankreatobiliær type	++	-	++	+	-
IPMN, gastrisk type	-	-	++	+	-
Intraduktal-onkocytær	+	-	+	++	-

papillær neoplasi (IOPN)					
Intraduktal tubulopapillær neoplasi (ITPN)	+	-	-	++	-

Tabel 3. Immunhistokemisk udtryk af muciner og CDX2 i IPMN, IOPN og ITPN. MUC: mucin. Efter Adsay et al, opdateret efter WHO 2019 (2, 52). -: negativ. +: kan være positiv. ++: oftest positiv. * Det er vigtigt, hvilket MUC1 antistof man benytter, og EMA kan ikke anvendes. Det skal være et MUC1 core antistof eller den hypo-glykosylerede version (24, 25).

Acinærcellekarcinom

9. Det anbefales at anvende mikroskopi og immunhistokemi til at skelne acinærcellekarcinomet fra andre maligne epiteliale pankreastumorer, såsom duktalt adenokarcinom i pancreas (PDAC) (B)

10. Det anbefales ved påvisning af acinærcellekarcinom at tage stilling til en evt. ledsagende neuroendokrin eller adenokarcinomkomponent (B)

11. Det anbefales ved påvisning af acinærcellekarcinom at semikvantificere en evt. ledsagende neuroendokrin eller adenokarcinomkomponent (B)

Litteratur og evidensgennemgang

[Anbefaling 9-11: Det vurderes, at de studier der dannede grundlaget for disse anbefalinger i vid udstrækning repræsenterer uafhængig sammenligning af ikke-konsekutive patienter eller et snævert spektrum af patienter, (2) [2b].

Denne tumortype udgør 1-2 %. Selv om acinærcellekarcinomet ofte er stort (op til 10 cm i diameter), er det generelt velafgrænset (41). Histologisk adskiller det sig tydeligt fra det duktale adenokarcinom, bl.a. ved ofte uniforme kerner, en monomorf vækstmåde og fravær af mucin. Differentieringen fra duktalt adenokarcinom er klinisk relevant. Differentialdiagnostisk kan især visse neuroendokrine tumorer og det meget sjældne pankreatoblastom være vanskelige at adskille fra acinærcellekarcinomet, og af denne grund anbefales immunhistokemiske farvninger som supplement til konventionelle HE snit (se Tabel 4). Man kan i omtrent 30 % påvise spredte neuroendokrine celler, men det er relativt sjældent, at den neuroendokrine cellekomponent udgør mere end 30 %. I disse tilfælde er kriterierne for diagnosen "blandet acinærcelle-neuroendokrint karcinom" opfyldte (60).

Solid-pseudopapillær neoplasi

12. Det anbefales at anvende immunhistokemi ud over konventionel mikroskopi til identifikation af solid-pseudopapillær neoplasi (B)

Litteratur og evidensgennemgang

Anbefaling 12: Det vurderes, at de studier der dannede grundlaget for disse anbefalinger i vid udstrækning repræsenterer uafhængig sammenligning af ikke-konsekutive patienter eller et snævert spektrum af patienter, (2) [2b].

Denne tumortype udgør ligeledes 1-2 %. Den forekommer overvejende hos kvinder, især yngre (61). Selv om solid-pseudopapillære neoplasier (SPN) ofte er store, er tumor oftest velafgrænset, eventuelt afkapslet. Udtrykket 'pseudopapillær' refererer til, at en del af tumorcellerne adskilles pga. dårlig kohæsion, mens de fortsat adhærerer til fibrovaskulære grundstokke, hvilket giver et umiddelbart indtryk af et papillær vækstmønster. Cellerne udtrykker varierende epiteliale, mesenkymale og neuroendokrine markører. Såfremt man opnår komplet kirurgisk fjernelse af tumor er langt de fleste benigne, og selv i tilfælde af metastaserende sygdom (ca. 10 % af tilfældene) er forløbet langsomt og prognosen relativt god (62). Tumorcellerne er immunhistokemisk karakteriseret ved kraftigt og diffust nukleært udtryk af beta-catenin (61). Omtrent 60 % eksprimerer også CD117, men man har ikke kunnet påvise mutationer i c-kit eller PDGF-receptor α (63). Differentialdiagnostisk skal især acinærcellekarcinom og neuroendokrine neoplasier overvejes. Immunhistokemiske undersøgelser kan være afgørende (se Tabel 4) (61, 64).

Pankreatoblastom

Pankreatoblastomet er en relativt sjælden pankreastumor, men næsten 200 tilfælde er rapporteret. Det repræsenterer den hyppigste pankreastumor hos børn og kan – meget sjældent – også ses hos voksne (65, 66). Omtrent 20-35 % har metastaser på diagnosetidspunktet, og en del af de resterende patienter vil få metastaser senere i forløbet (67). Den samlede overlevelse andrager 50 %, da en del af patienterne er operable på diagnosetidspunktet, hvilket øger overlevelseschancerne betydeligt (67). Histologisk er pankreatoblastomet karakteriseret ved flere komponenter: Epiteliale elementer er meget cellerige og adskilles af tynde stromale septa. Stedvist fremstår den epiteliale komponent med acinær uddifferentiering, og disse celler er ofte sæde for PAS-diastase positive intracytoplasmatiske granula. Meget karakteristisk er de såkaldte "squamoide reder", som er af varierende opbygning, men som ofte udgøres af overvejende epiteloide celler, med central keratiniseringstendens (66-68). Differentialdiagnostisk skal især de øvrige overvejende solidt voksende tumorer overvejes (se Tabel 4).

	Neuroendokrin neoplasi	Duktalt adenokarcinom	Acinærcellekarcinom	Pankreatoblastom	Solid-pseudopapillær neoplasi
CK8/18	++	++	++	++	F
Vimentin	-	-	-/+	-	++
Trypsin / chymotrypsin	-	-	++	++	-
Chromogranin	++	F	F	+	-
Synaptofysin	++	F	F	+	+
CD56	++	-	+	+	++

CK19	+	++	+	+	-
CA19.9	+	+	-	+	-
Alpha-1-antitrypsin	+	-	++	++	++
CD10	-/+	+	-	-	++
Nukleær Beta-catenin	-/+	-	+	+	++
Progesteron receptor	+	-	-	?	+

Tabel 4. Immunhistokemisk differentialdiagnose af de vigtigste solidt voksende pankreatiske neoplasier. Efter (30, 69). ++: oftest positiv; +: kan være positiv; F: kan være fokal positiv; -: oftest negativ; -/+: modstridende data; ?: ikke tilstrækkeligt undersøgt. CK: cytokeratin.

Blandede primære pankreatiske neoplasier

13. Det anbefales at anvende immunhistokemi og evt. slimfarvning, ud over konventionel mikroskopi, til identifikation og klassifikation af blandede primære pankreatiske neoplasier (B)

14. Hvis den ene komponent i en blandet neoplasi er neuroendokrin bør tumor klassificeres som blandet neuroendokrin-non-neuroendokrin neoplasi (MiNEN), med angivelse af de forskellige komponenters relative andel (B)

Litteratur og evidensgennemgang

Anbefaling 13 og 14: Det vurderes, at de studier der dannede grundlaget for disse anbefalinger i vid udstrækning repræsenterer uafhængig sammenligning af ikke-konsekutive patienter eller et snævert spektrum af patienter, (2) [2b].

Blandt de mere solidt voksende primære pankreatiske neoplasier er blandinger af forskellige tumortyper beskrevet, bl.a. acinærcelle-neuroendokrint, acinærcelle-neuroendokrint-duktalt, acinærcelle-duktalt og neuroendokrint-duktalt karcinom (60, 70, 71). Den mest velbeskrevne blandingstype er førstnævnte, men generelt er de meget sjældne (2). To vækstmønstre af den acinærcelle-neuroendokrine blandingstype er beskrevet: Det ene er karakteriseret ved en blanding af duktale og neuroendokrine celler dannende kirtler eller solide formationer, det andet udgøres af oftest moderat differentierede gangstrukturer lejrede i en solid neuroendokrin cellekomponent (60, 71). Definitorisk skal hver cellekomponent udgøre mindst en tredjedel af det neoplastiske væv, og kollisionstumorer, opbygget af 2 topografisk separate tumortyper, adskilles fra de blandede primære pankreatiske neoplasier (37).

Pankreatiske neuroendokrine neoplasier (neuroendokrine tumorer [P-NET] og karcinomer [P-NEC])

15. Det anbefales at gradere neuroendokrine tumorer (NET) grad 1, 2 og 3 i henhold til Ki67 indeks og mitosetal (A)

16. Det anbefales at skelne neuroendokrine tumorer (NET) grad 3 fra neuroendokrint karcinom (NEC) (A)

Litteratur og evidensgennemgang

Anbefaling 15 og 16: Det vurderes, at de studier der dannede grundlaget for disse anbefalinger har gennemført uafhængig blindet sammenligning af konsekutive patienter med relevant klinisk problemstilling, som alle har fået udført både den undersøgte diagnostiske test og referencetesten, (72) [1b].

Som antydet i introduktionen, vil en detaljeret beskrivelse af pankreatiske neuroendokrine neoplasier (NEN) overstige målsætningen af disse retningslinjer. Derfor skitseres her kun de vigtigste ændringer vedrørende graderingen og nomenklaturen af gastroenteropankreatiske neuroendokrine neoplasier, således som beskrevet i den nyeste WHO klassifikation (72): Da der er tilstrækkelig evidens for at de tidligere som karcinoider beskrevne neuroendokrine neoplasier også kan metastasere og udvise alle egenskaber af en malign neoplasi, skal termen karcinoid undgås. I stedet graderes de pankreatiske neuroendokrine neoplasier som følger, afhængig af mitosefrekvens og proliferativ aktivitet (vurderet ved immunhistokemi for Ki67) (72):

Højt differentierede neuroendokrine tumorer (NET):
NET grad 1 (G1): < 2 mitoser per 10 high power fields (HPF) og/eller ≤ 2 % Ki67 indeks.
NET grad 2 (G2): 2-20 mitoser per 10 high power fields (HPF) og/eller 3-20 % Ki67 indeks.
NET grad 3 (G3): >20 mitoser per 10 high power fields (HPF) og/eller >20 % Ki67 indeks, men høj differentieringsgrad – uden forekomst af nekroser.

Neuroendokrine karcinomer (NEC):
Neuroendokrint karcinom (NEC): > 20 mitoser per 10 high power fields (HPF) og/eller > 20 % Ki67 indeks, med lav differentieringsgrad, herunder forekomst af nekroser. Underinddeles i det storcellede NEC og det småcellede karcinom (73, 74).
Der er særlig vigtigt at skelne NET G3 tumorer fra NEC, men pga. en delvist overlappende definition kan differentieringen være vanskelig i visse tilfælde. Supplerende immunhistokemi kan være en hjælp. Her skal især nævnes retinoblastom protein (Rb), som typisk viser komplet tab i NEC, men positivitet i non-neoplastiske celler og de fleste NET (75). Det samme gælder abnorm ekspression af P53 og SMAD4. Abnorm ekspression af markørerne Menin, DAXX og ATRX ses til gengæld ved NET, men ikke eller kun yderst sjældent i NEC (75-77).

Mere specifikke, hormonrelaterede diagnoser, såsom "gastrinom" eller "insulinom" er forbeholdt tilfælde der klinisk ledsages af et tilsvarende syndrom (78). TNM klassifikationen for NEC er vist i Tabel 5A (ampullære NEC), 5B (pankreatiske NEC), 5C (NET G1 – G3 i pancreas) og 5D (NET G1 – G3 i ampulla Vateri).

pTNM-klassifikation

17. Den makroskopiske vurdering/udskæring af præparater med PDAC skal sammen med mikroskopien danne grundlag for vurdering af TNM og radikalitet samt tumordiagnostik (A)

18. Den makroskopiske vurdering/udskæring af præparater med AC skal sammen med mikroskopien danne grundlag for vurdering af TNM og radikalitet samt tumordiagnostik (B)

19. Den makroskopiske vurdering/udskæring af præparater med neuroendokrine neoplasier skal sammen med mikroskopien danne grundlag for vurdering af TNM og radikalitet samt tumordiagnostik (A)

Litteratur og evidensgennemgang

Anbefaling 17 og 18: Anbefalingen er baseret på The Royal College of Pathologists Dataset. Denne praktisk anlagte guideline er rettet mod diagnosticering efter WHO´s klassifikation af pankreastumorer og ampullære tumorer (2, 5, 79). TNM-stadieinddelingen for PDAC og neuroendokrine neoplasierkan med rimelighed betragtes som en klinisk beslutningsregel, der er valideret på en testpopulation, og således evidensniveau [1a]. TNM-stadieinddelingen for AC klassificeres som evidensniveau [2b].

	Forklaring	**Dansk Snomed-kode (pTNM)**
pT – primærtumor		
pTX	Primærtumor kan ikke bedømmes	ÆF1870
pT0	Ingen tegn på primærtumor	ÆF1820
pTis*	Carcinoma in situ*	ÆF1810
pT1a	Tumor begrænset til ampulla Vateri eller m. sphincter Oddi	ÆF1831
pT1b	Tumor vokser igennem m. sphincter Oddi og/eller ind i duodenums submukosa	ÆF1832
pT2	Tumor vokser ind i duodenums muscularis propria (tunica muscularis)	ÆF1840
pT3	Vokser ind i pancreas og/eller det peripankreatiske væv	ÆF1850
pT3a	Tumor vokser ind i pancreas (0,5 cm eller mindre)	ÆF1851

pT3b	Tumor vokser ind i pancreas (mere end 0,5 cm) og/eller det peripankreatiske væv og/eller duodenums serosa, men uden indvækst i truncus coeliacus eller arteria mesenterica superior	ÆF1852
pT4	Tumor inddrager truncus coeliacus, arteria mesenterica superior og / eller arteria hepatica communis	ÆF1860
pN – regionale lymfeknuder		
pNX	Regionale lymfeknuder kan ikke bedømmes	ÆF1950
pN0	Ingen regional(e) lymfeknudemetastase(r)	ÆF1900
pN1	1 – 3 regional(e) lymfeknudemetastase(r)	ÆF1910
pN2	> 3 regionale lymfeknudemetastaser	ÆF1920
pM – fjernmetastaser		
pMX	Fjernmetastase kan ikke bedømmes	ÆF2050
pM0	Ingen fjernmetastase	ÆF2000
pM1	Fjernmetastase	ÆF2010

Tabel 5A. UICCs pTNM-klassifikation for ampullære karcinomer og neuroendokrine karcinomer (80).
*Inkluderer også high-grade glandulær intraepitelial neoplasi.
Den patoanatomiske TNM-klassifikation – pTNM-klassifikationen – udgivet af International Union Against Cancer (UICC), gælder for pancreas' og ampulla Vateris vedkommende både for karcinomer udgående fra den eksokrine kirtel og for neuroendokrine karcinomer. I Danmark anvendes pTNM UICC version 8 siden den 01.07.2018 (gældende er operationsdatoen). Den er gengivet i Tabel 5A (ampulla Vateri) og Tabel 5B (pancreas) (80). For NET G1, G2 og G3 gælder pTNM UICC version 8 klassifikationen gengivet i Tabel 5C (pancreas) og 5D (ampulla Vateri).

	Forklaring	Dansk Snomed-kode (pTNM)
pT – primærtumor		
pTX	Primærtumor kan ikke bedømmes	ÆF1870
pT0	Ingen tegn på primærtumor	ÆF1820
pTis*	Carcinoma in situ*	ÆF1810
pT1	Tumor 2 cm eller mindre i største diameter	ÆF1830
pT1a	≤ 0,5 cm i største diameter	ÆF1831
pT1b	> 0,5 – 1,0 cm i største diameter	ÆF1832
pT1c	> 1,0 – 2,0 cm i største diameter	ÆF1833
pT2	Tumor > 2,0 – ≤ 4,0 cm i største diameter	ÆF1840
pT3	Tumor > 4,0 cm i største diamater, uden at inddrage truncus coeliacus eller arteria mesenterica superior	ÆF1850

pT4	Tumor inddrager truncus coeliacus, arteria mesenterica superior og / eller arteria hepatica communis	ÆF1860
pN – regionale lymfeknuder		
pNX	Regionale lymfeknuder kan ikke bedømmes	ÆF1950
pN0	Ingen regional(e) lymfeknudemetastase(r)	ÆF1900
pN1	1 – 3 regional(e) lymfeknudemetastase(r)	ÆF1910
pN2	> 3 regionale lymfeknudemetastaser	ÆF1920
pM – fjernmetastaser		
pMX	Fjernmetastase kan ikke bedømmes	ÆF2050
pM0	Ingen fjernmetastase	ÆF2000
pM1	Fjernmetastase	ÆF2010

Tabel 5B. UICCs pTNM-klassifikation for eksokrine pancreaskarcinomer og neuroendokrine karcinomer (80). *Inkluderer også high-grade glandulær intraepitelial neoplasi**.**

	Forklaring	Dansk Snomed-kode (pTNM)
pT – primærtumor*		
pTX	Primærtumor kan ikke bedømmes	ÆF1870
pT0	Ingen tegn på primærtumor	ÆF1820
pT1	Tumor 2 cm eller mindre og ses ikke uden for pancreas (indvækst i peripankreatisk fedtvæv accepteres)	ÆF1830
pT2	Tumor > 2,0 – ≤ 4,0 cm og ses ikke uden for pancreas (indvækst i peripankreatisk fedtvæv accepteres)	ÆF1840
pT3	Tumor > 4,0 cm og ses ikke uden for pancreas (indvækst i peripankreatisk fedtvæv accepteres) eller vokser ind i duodenum eller galdegang	ÆF1850
pT4	Tumor inddrager peripankreatiske organer (ventrikel, milt, colon, binyrer) eller større kars væg (truncus coeliacus eller arteria mesenterica superior)	ÆF1860
pN – regionale lymfeknuder		
pNX	Regionale lymfeknuder kan ikke bedømmes	ÆF1950
pN0	Ingen regional(e) lymfeknudemetastase(r)	ÆF1900
pN1	Regional(e) lymfeknudemetastase(r)	ÆF1910
pM – fjernmetastaser		
pMX	Fjernmetastase kan ikke bedømmes	ÆF2050
pM0	Ingen fjernmetastase	ÆF2000
pM1	Fjernmetastase(r)	ÆF2010

Tabel 6C. UICCs pTNM-klassifikation for neuroendokrine tumorer (NET) G1, G2 og G3 i pancreas (80). *Tilføj (m) ved multiple tumorer. Som nævnt andetsteds, har DPCG valgt at inkludere TNM klassifikationen for NET,

selv om denne guideline har fokus på pancreas cancer. Der henvises til mere specifik litteratur vedrørende NEN mhp. yderligere informationer vedrørende håndteringen af disse.

	Forklaring	Dansk Snomed-kode (pTNM)
pT – primærtumor*		
pTX	Primærtumor kan ikke bedømmes	ÆF1870
pT0	Ingen tegn på primærtumor	ÆF1820
pT1	Tumor 1 cm eller mindre og gennemvokser ikke m. sphincter Oddi	ÆF1830
pT2	Tumor > 1,0 cm og/eller vokser gennem m. sphincter Oddi ind i duodenums submucosa eller muscularis propria	ÆF1840
pT3	Tumor vokser ind i pancreas eller peripankreatisk fedtvæv	ÆF1850
pT4	Tumor vokser ind i andre organer eller igennem peritoneums viscerale blad	ÆF1860
pN – regionale lymfeknuder		
pNX	Regionale lymfeknuder kan ikke bedømmes	ÆF1950
pN0	Ingen regional(e) lymfeknudemetastase(r)	ÆF1900
pN1	Regional(e) lymfeknudemetastase(r)	ÆF1910
pM – fjernmetastaser		
pMX	Fjernmetastase kan ikke bedømmes	ÆF2050
pM0	Ingen fjernmetastase	ÆF2000
pM1	Fjernmetastase(r)	ÆF2010

Tabel 7D. UICCs pTNM-klassifikation for neuroendokrine tumorer (NET) G1, G2 og G3 i ampulla Vateri (80). *Tilføj (m) ved multiple tumorer. Som nævnt andetsteds, har DPCG valgt at inkludere TNM klassifikationen for NET, selv om denne guideline har fokus på pancreas cancer. Der henvises til mere specifik litteratur vedrørende NEN mhp. yderligere informationer vedrørende håndteringen af disse.

Morfologiske undersøgelser: Biopsi

20. Det vurderes, at cytologiske og histologiske EUS-vejledte biopsimaterialer fra pancreas kan anses som værende ligeværdige alternativer (A)

21. Det anbefales at finnålsaspirationscytologi (FNAC) diagnosticeres efter et 6-radet system, i henhold til Papanicolaou Society of Cytopathology Guidelines (A)

Litteratur og evidensgennemgang

Anbefaling 20: Det vurderes, at de studier der dannede grundlaget for disse anbefalinger i vid udstrækning repræsenterer uafhængig sammenligning af ikke-konsekutive patienter eller et snævert spektrum af patienter (evidensniveau 2b (81-86)), men at der også foreligger studier der har gennemført uafhængig blindet sammenligning af konsekutive patienter med relevant klinisk problemstilling (87, 88) [1b].

Anbefaling 21: Det vurderes, at de studier der dannede grundlaget for disse anbefalinger har gennemført uafhængig blindet sammenligning af konsekutive patienter med relevant klinisk problemstilling, som alle har fået udført både den undersøgte diagnostiske test og referencetesten (89) [1b].

Morfologiske undersøgelser på mistanke om en neoplastisk proces foretages på basis af cytologisk eller histologisk materiale eller en kombination af de to materialer. Cytologiske undersøgelser foretages overvejende i form af finnålsaspirater, mens cytologisk børstebiopsi fra ampullen og ductus pancreaticus kun udgør en lille del, og udført som den eneste undersøgelse har den en lav sensitivitet (90-92). Histologiske undersøgelser foretages især på grovnålsbiopsier, sjældnere på tangbiopsier taget i forbindelse med ERCP. Primær påvisning af den neoplastiske proces foretages i nogle tilfælde på resektater, hvor der ikke ved en eventuelt forudgående cytologisk eller nålebioptisk diagnostik er påvist neoplasi. I de fleste tilfælde danner resektaterne grundlag for verifikation af tumor og tumortype, gradering og stadieinddeling m.v..

Sensitiviteten ved påvisning af en tumor varierer for såvel (cytologisk) finnålsaspirat (FNA) som (histologisk) finnålsbiopsi (FNB) og grovnålsbiopsi (CNB) fra 50-95 % med en specificitet tæt på 100 % (81-86). Histologisk EUS-FNB anvendes i stigende grad. Sensitiviteten og specificiteten af både EUS-FNA (cytologi) og EUS-FNB (histologi) er afhængig af den læge der gennemfører EUS undersøgelsen og biopteringen, og derfor varierende imellem forskellige studier, men flere studier, herunder prospektive randomiserede studier, har vist at cytologisk (FNA) og histologisk (FNB) bioptisk materiale fra pancreas for nuværende kan anses som værende ligeværdige (81, 85, 87, 88). Enkelte sammenlignende undersøgelser har fundet sensitiviteten højere, når de to metoder kombineres, end når de anvendes separat (93). Hvad angår indsamling af egnet materiale til molekylære analyser, f. eks. Kras mutationsanalyse, har EUS-FNA og EUS-FNB ligeledes vist sig at være ligeværdige – evt. med en lille fordel for EUS-FNB (94, 95).

Finnålsaspirationscytologi (FNAC)

Ved FNAC aspireres cytologisk materiale med en tynd nål. Ultralydsvejledt aspiration kan foretages perkutant, endoskopisk, laparoskopisk og peroperativt (93). Aspiraterne anbefales udstrøget på objektglas og farvet med May-Grünwald-Giemsa eller lignende farvning. FNAC giver mulighed for hurtig procedering i laboratoriet og dermed et hurtigere svar end grovnålsbiopsien, som skal fiksere, indstøbes i paraffin og skæres med mikrotom forud for HE-farvning (93). FNAC kan give fortolkningsproblemer på grund af nekrose, inflammation og autolyse. Bedømmelsen af de cellulære forandringer kræver betydelig rutine. Specificiteten med hensyn til malignitet er i de fleste undersøgelser meget høj, af og til tæt på 100 %. Det skal dog nævnes, at det kan være svært eller umuligt at skelne carcinoma in situ (f. eks. som led i MCN eller IPMN) fra invasivt karcinom. I en undersøgelse af 442 Whipple-resektater fandtes 5 tilfælde af falsk positiv cytologi (1 %) (96). FNAC er af tekniske grunde generelt mindre egnet til immuncytokemiske undersøgelser. I tiltagende omfang sikres imidlertid ved FNAC materiale til immunhistokemiske undersøgelser, idet en del af materialet nedcentrifugeres til en celleblok (”pellet”), der formalinfikseres og paraffinindstøbes (97). FNAC svares ud efter et 6-radet system, i henhold til Papanicolaou Society of Cytopathology Guidelines (89):

Uegnet / ikke repræsentativ

Ingen malignitetssuspekte celler

Atypiske celler

Neoplastisk, men ikke manifest malign (f. eks. serøst cystadenom, præmaligne mucinøse cyster (såsom IPMN eller MCN), neuroendokrin neoplasi (NEN), eller solid-pseudopapillær neoplasi (SPN))

Malignitetssuspekt

Maligne tumorceller (gerne med tillæg af en entitetsspecifik kode, f. eks. M81403 adenokarcinom)

Ved udredning af cystiske processer i pancreas, specielt ved mistanke om mucinøse cyster, såsom IPMN eller MCN, kan molekylær patologi, med et NGS panel der inkluderer analyse af *GNAS, KRAS, PIK3CA, PTEN* og *TP53*, bidrage til en mere præcis typisering og gradering (98). På visse centre er man desuden begyndt med at anvende mikrobiopsier (ved Morays tang) i udredning af pancreas cyster (99, 100). Moray biopsier kan med fordel også supplerende anvendes til molekylære analyser, for at øge brugbarheden i udredning af patienter med mucinøse pancreascyster (101). Disse prøver er også ganske små, ofte 1x1x1 mm, og her bør der også skæres trin med HE og UF og HE til slut. Også EUS-FNB kan anvendes til diagnostik af IPMN, men flere studier er nødvendige for at afklare dennes endelige betydning i dette setting (102).

Histologisk finnålsbiopsi og grovnålsbiopsi

Histologiske grovnålsbiopsier udføres i de fleste tilfælde ultralydsvejledt perkutant, endoskopisk ultralydsvejledt, laparoskopisk eller åbent med en 0,9 – 1,2 mm nål. Biopsien lægges omgående i 10 % neutralt buffet formalin og fikseres i mindst 8 timer, helst 24-48 timer. Kortere fiksering er egnet til almindelig histologisk undersøgelse, men kan give problemer ved immunhistokemiske undersøgelser i form af dårlig morfologi og falsk negative reaktioner. Det tilrådes det som standard at foretage serieskæring med bevarelse af et antal ufarvede snit på glas til evt. immunhistokemiske undersøgelser afhængigt af de morfologiske forandringer, idet de to første og to sidste glas i serien farves med henholdvis Hæmatoxylin-Eosin (HE) og PAS-Alcian/Astra blue (PA). Desuden anvendes endoskopisk ultralydvejledt, histologisk finnålsbiopsi fra pancreas i stigende grad i forskellige centre. Disse ”sytrådstynde”, men histologiske finnålsbiopsier processeres på samme vis som beskrevet for histologisk grovnålsbiopsi (81, 82, 84, 85).

I de fleste tilfælde kan en endelig histologisk diagnose baseres på disse rutinefarvninger. I nogle situationer øges den diagnostiske sikkerhed ved at supplere med immunhistokemiske undersøgelser, f.eks. til visualisering af enkeltceller ved hjælp af cytokeratinpåvisning, eller påvisning af tab af SMAD4. Histologisk grovnålsbiopsi er bedre end FNAC egnet til subklassifikation af tumorer. Endvidere er det kun med den histologiske grovnålsbiopsi muligt at diagnosticere benigne pseudotumorer, der evt. imiterer en malign tumorproces (31, 103, 104). Også EUS-vejledt finnålsbiopsi (EUS-FNB) kan anvendes i dette setting, nok med en mindre risiko for f. eks. seeding, sammenlignet med grovnålsbiopsi. Flere studier har fundet en høj accuracy, også for benigne sygdomme, såsom kronisk pancreatit (102, 105, 106). Herunder skal især nævnes autoimmun pankreatitis (AIP), som udgør en relativt sjælden, men vigtig differentialdiagnose til rumopfyldende

processer i pancreas. Studier på danske patienter med AIP har vist en relativ lav sensitivitet af serum IgG4, selv hos den (immunhistokemisk) IgG4-positive type 1 AIP, hvilket betyder at grovnålsbiopsien (perkutant eller laparoskopisk) spiller en særlig vigtig rolle for differentieringen mellem AIP og CP (107-109). Kombinationen af fire immunhistokemiske farvninger har vist sig at være brugbar til differentialdiagnosen adenokarcinom versus ikke-neoplastiske forandringer i pancreas: pVHL (von Hippel-Lindau tumor suppressor gen protein), det calcium-bindende protein S100P, det RNA-bindende protein IMP-3 (insulin-like growth factor-II mRNA binding protein 3) og protease-inhibitoren maspin (110). De publicerede data indikerer, at denne immunprofil sammen med andre relevante markører kan anvendes på både grovnålsbiopsier, EUS-FNB og finnålsaspirater. Det skal dog understreges, at disse markører tilsyneladende er overeksprimeret i duktalt adenokarcinom sammenlignet med normalt pankreasvæv, men at de også kan være udtrykt svagt og fokalt ved f. eks. AIP (111).

Morfologiske undersøgelser: Resektat

22. **Det anbefales at anvende den "aksiale udskæringsmetode" (vinkelret på duodenums længdeakse) med tuschmarkering af 4 resektionsflader (og laterale resektionsrand) ved udskæring af Whipple resektater (B)**

23. **Det anbefales at anvende den "aksiale udskæringsmetode" (vinkelret på pancreas' længdeakse) med tuschmarkering af for- og bagflade (og laterale resektionsrand) ved udskæring af distale pankreasresektater (B)**

24. **Det anbefales ved totale pankreatektomier at anvende den "aksiale udskæringsmetode". Vedr. den højresidige del af præparatet lægges snit vinkelret på duodenums længdeakse og vedr. den distale del vinkelret på pancreas' længdeakse (B)**

25. **Det anbefales at Snomed kode de præcise afstande fra tumor til a. mesenterica superior (AMS), v. mesenterica superior (VMS), anteriore og posteriore flade (B)**

26. **Det anbefales at knytte Snomed diagnosekoden (M koden) til tumors udgangspunkt (pancreas, duodenum, ductus choledochus eller ampulla Vateri) (D)**

27. **Det anbefales at Snomed kode direkte spredning til relevante organer (f. eks. pancreas, duodenum, ductus choledochus, ampulla Vateri, colon, ventrikel) (D)**

28. **Det anbefales at Snomed kode tumors diameter, mikroskopisk veneinvasion, lymfekarinvasion og nerveindvækst (C)**

29. **Det anbefales at indstøbe samtlige i operationspræparatet identificerede regionale lymfeknuder til mikroskopi. Særligt fokus bør være på det peripankreatiske fedtvæv og på fedtvævet i milthilus (gælder totale og distale pankreatektomier) (B)**

30. Det anbefales ved påvisning af isolerede tumorceller (ITC) i et præparat at skære dybere i blokken (3 trin á 250 my), mht. at afgøre om der fremkommer en regelret metastase (D)

31. Lymfeknudemetastaser, foci med nerveindvækst og med mikroskopisk veneinvasion såvel som lymfekarinvasion bidrager kun til radikalitetsvurderingen, såfremt der er brud på den pågældende strukturs ydre begrænsning (D)

32. Det anbefales at Snomed kode det præcise antal af identificerede regionale lymfeknuder, og antallet af metastaser (D)

Litteratur og evidensgennemgang

Anbefaling 22, 23, 25, 28 og 29: Det vurderes, at de studier der dannede grundlaget for disse anbefalinger i vid udstrækning repræsenterer uafhængig sammenligning af konsekutive patienter eller et snævert spektrum af patienter (112, 113) [2b].

Anbefaling 24: Det vurderes, at det er hensigtsmæssig at udskære de distale pankreasresektater, så vidt muligt, efter de samme principper som de højresidige, med aksial skiveskæring og tuschmarkering af for- og bagflade. Det synes desuden hensigtsmæssigt at følge The Royal College of Pathologists (RCP) guidelines, som støtter denne tilgang, mhp. ensrettet stadieinddeling i harmoni med kliniske RCT-studier. Evidensniveauet skønnes dog lavere end for de højresidige resektater, og evidensniveau vurderes til [3b].

Anbefaling 26-27, 30 og 31: De mange praktiske detaljer i håndteringen af vævet er vanskelige at indplacere i et evidensniveau. Det må nok erkendes, at flere af variablerne er evidensniveau C eller ”Good clinical laboratory practice” (GCP = D). Også her må det understreges, at de anførte faktorers relevans støttes af The Royal College of Pathologists (RCP) guidelines (79).

Resektater foreligger oftest i form af pankreatikoduodenektomi (Whipple-resektat), der omfatter caput (evt. også corpus) pancreatis, duodenum, ductus choledochus og peripankreatisk væv med lymfeknuder, samt antrum pyloricum, evt. galdeblære og omentum majus. Sjældnere foreligger der en distal (distal, kaudal) pancreatektomi omfattende cauda og evt. corpus pancreatis, peripankreatisk væv med lymfeknuder samt milten, og ganske sjældent foretages en total pancreatektomi, der omfatter en kombination af begge de ovennævnte resektater. Perigastriske og perikoliske lymfeknuder skal fremsendes som separate materialer (da metastaser til disse er fjernmetastaser, se Tabel 5A og 5B). I forbindelse med Whipple resektion foretages oftest frysesnitsundersøgelse af distale galdegang (d. hepaticus comm. eller d. choledochus) og pancreas’ transektionsmargin. I forbindelse med total pankreatektomi foretages typisk frysesnitsundersøgelse af distale galdegang (d. hepaticus comm. eller d. choledochus), evt. også pancreas’ transektionsmargin.

Modtagelse af det ufikserede resektat

Selv efter alt synligt tumorvæv er fjernet (såkaldt ”R0”), får mange kirurgisk behandlede CP patienter tilbagefald indenfor få år, når ”R1” defineres som ”ingen direkte invasion i resektionsfladen” eller ”afstand til resektionsfladen < 1mm”. Den overraskende høje forekomst af tilbagefald indikerer, at de netop anførte definitioner på ”R0” formentlig ikke er tilstrækkelige. Man må formode, at en stor del af patienterne faktisk har

”skjulte” kræftceller i blodet og i bughulen allerede på operationstidspunktet. Forskellige teknikker har i de seneste årtier været foreslået til udskæring af Whipple (eller pylorus-besparende pankreatikoduodenektomi) præparater (13, 112-115). En beskrivelse af disse går ud over formålet og mulighederne med denne beskrivelse af DPCGs anbefalinger. I den reviderede udgave af DPCGs anbefalinger fra 2015 blev den af Verbeke og Esposito anbefalede såkaldte ”aksiale udskæring”, med tuschmarkering af de relevante resektionsflader og resektionsrande, favoriseret, for at opnå en ensretning af metoderne der anvendes på de forskellige patologiafdelinger i Danmark (13, 112). Det var dengang og er stadig DPCGs opfattelse, at denne metode bør anvendes, da den har adskillige fordele – bl.a. muligheden for systematisk at måle tumors afstand til de forskellige resektionsflader, for at nå frem til en klinisk meningsfyldt definition af R1. Generelt er litteraturen på området præget af inkonsistens vedr. bl.a. anvendt udskæringsmetode og definition af R0. For Whipple resektaters vedkommende indikerer danske data på 367 patienter med PDAC opereret i perioden 2015-2019, at definitionen R0 ≥ 1.5 mm er associeret med bedre prognose (overlevelse) efter operation, også i multivariable analyser (116). Jamieson et al. og Chang et al. rapporterede at definitionen R0 > 1.5 mm er den optimale afstand knyttet til bedre overlevelse, om end den anvendte metode i disse studier ikke var fuldstændig sammenligneligt med den anvendt i det danske studie (116-118). For Whipple resektater fandt man ikke en isoleret betydning af én af de relevante flader (116).

Whipple-resektatet kan evt. markeres af kirurgen med en lang sutur i ductus choledochus og på overgangen mellem den posteriore resektionsflade og A. mesenterica superiors resektionsflade. Resektatet bør fremsendes hurtigst muligt og i frisk (ufikseret) tilstand til patologen, der foretager den videre processering. Antrum pyloricum opklippes langs store kurvatur, duodenum/jejunum opklippes langs den konvekse flade (se Figur 1), og galdeblæren opklippes på langs. Ductus choledochus og pancreaticus opklippes ikke.

Med henblik på at udtage væv til biobanken (såfremt der skønnes at være tilstrækkeligt tumorvæv tilbage til diagnostik) lægges ét eller to fikseringssnit ned i pancreas, vinkelret på duodenums længdeakse (ved højresidigt resektat). Distale resektater anbefales forsynet med fikseringssnit vinkelret på længdeaksen. Der udtages et ca. 10x10x10 mm stort vævsstykke med tumorvæv og normalt væv til biobanken efter gældende aftaler, dette deles til henholdsvis nedfrysning, RNAlater og formalinfiksering. Herefter fikserer resektatet i mindst 24 timer før udskæring.

Resektionsforhold

Klinisk relevante resektionsflader og resektionsrande indgår i den makroskopiske og histologiske undersøgelse jf. nedenstående. Samme principper anbefales for venstresidige pankreasresektater, hvor dog AMS og VMS ikke indgår. DPCG anbefaler ved totale pankreatektomier at anvende den ”aksiale udskæringsmetode”. Vedr. den højresidige del af præparatet lægges snit vinkelret på duodenums længdeakse og vedr. den distale del vinkelret på pancreas’ længdeakse. Fladerne på resektatet tuschmarkeres, enten på det ufikserede eller på det fikserede præparat (se Figur 1) (13, 112, 113):

1) Ductus choledochus/hepaticus communis resektionsrand (oftest tilsendt separat til frysemikroskopi).

2) Pancreas' laterale (distale) resektionsrand ("transektionsmargin"): markeres gul (hvis ikke tilsendt separat til frysesnitsmikroskopi).

3) V. mesenterica superior (VMS) resektionsflade med eller uden vene: markeres blå (ved veneresektion farves venens udside blå, evt. kan endotelsiden farves f. eks. orange).

4) A. mesenterica superior (AMS) resektionsflade: markeres rød.

5) Pancreas' anteriore flade (forflade): markeres grøn.

6) Pancreas' posteriore flade (bagflade) og ductus choledochus' adventitia: markeres sort.

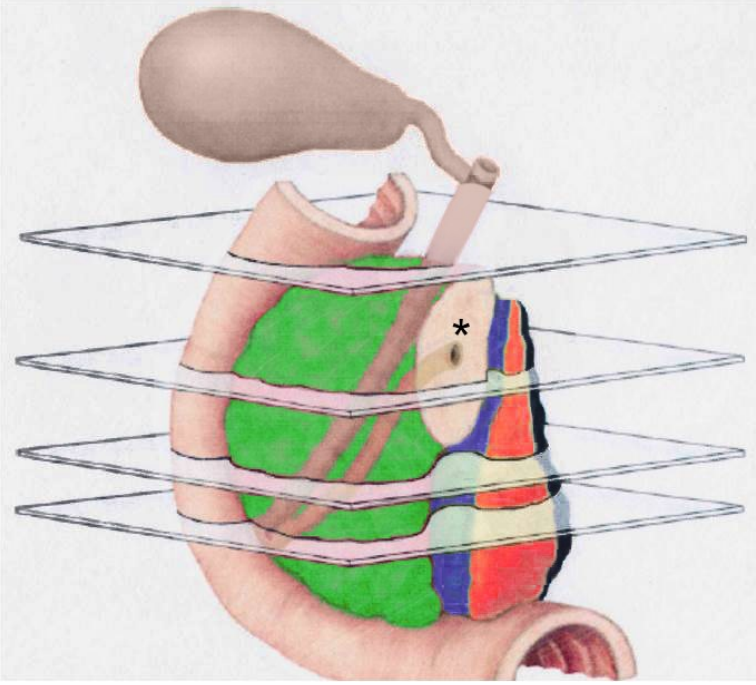

Figur 1. Whipple-resektat efter fraskæring af antrum pyloricum. Farverne indikerer de for den patoanatomiske undersøgelse vigtige resektionsflader og –rande. Grøn = anteriore flade. Sort = posteriore flade. Blå = resektionsflade sv. t. V. mesenterica superior (VMS). Rød = resektionsflade sv. t. A. mesenterica superior (AMS). Resektionsrandene fra D. choledochus / D. hepaticus communis og laterale resektionsrand med ductus pancreaticus (markeret med *) fremsendes ofte som frysesnit. [Modificeret efter Caroline Verbeke. Taget fra afdelingsinstruksen, Afd. for Klinisk Patologi, Odense Universitetshospital]

Udskæring

Følgende beskrives: Resektatets komponenter og deres størrelsesmål samt tumors lokalisation, relationer, størrelse, form, farve, konsistens, overflade og snitflade. Resektionsfladerne markeres med tusch efter princippet illustreret på Figur 1:

Præparatet vendes således, at man ser ned på laterale resektionsrand sammen med AMS og VMS resektionsfladerne (Figur 2 og 3):

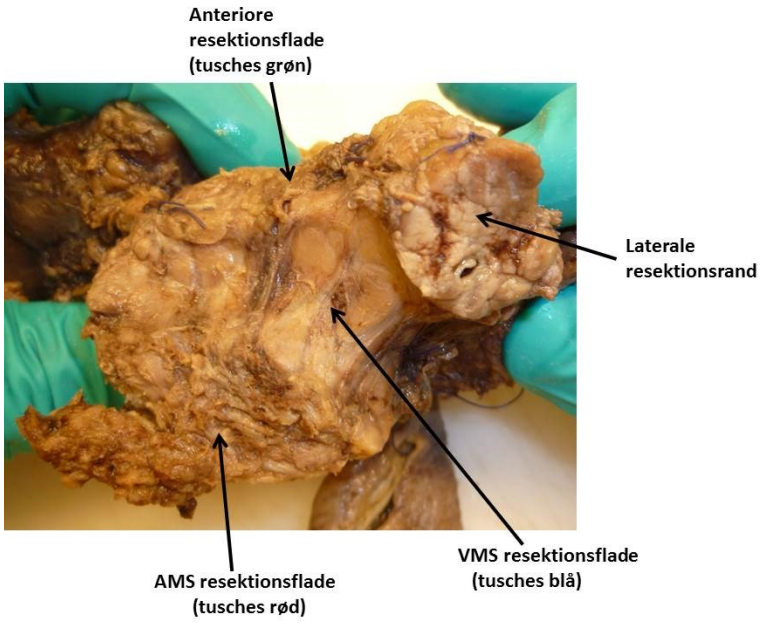

Figur 2. Whipple-resektat med de anførte resektionsflader, før markering med tusch. AMS = A. mesenterica superior. VMS = V. mesenterica superior. Figuren viser forholdene uden veneresektion. [Taget fra afdelingsinstruksen, Afd. for Klinisk Patologi, Odense Universitetshospital]

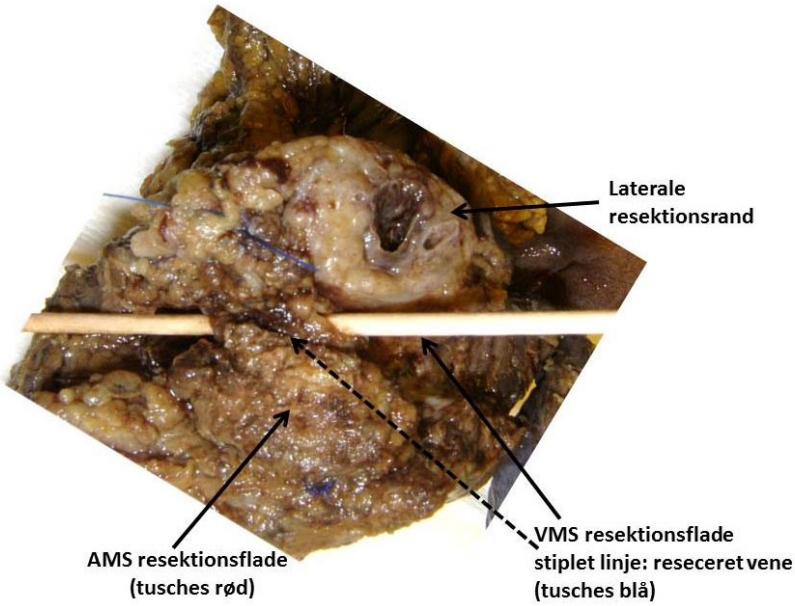

Figur 3. Whipple-resektat med de anførte resektionsflader, før markering med tusch. AMS = A. mesenterica superior. VMS = V. mesenterica superior. Figuren viser forholdene med veneresektion.

AMS resektionsfladen tusches rød og VMS resektionsfladen blå (Figur 4). Laterale flade tusches også når der er lavet frysesnit, i så fald gul.

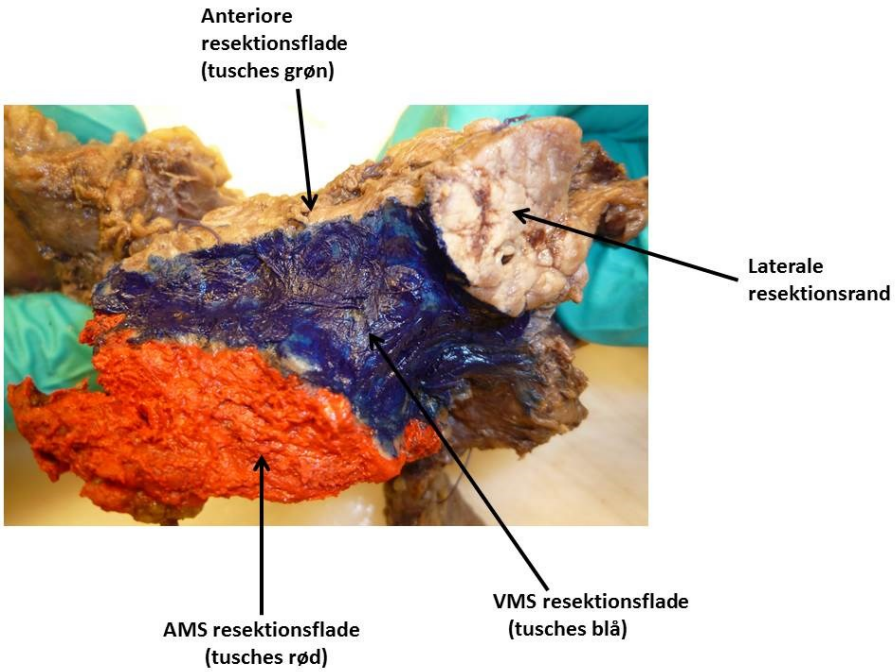

Figur 4. Whipple-resektat med de anførte resektionsflader efter markering med tusch. AMS = A. mesenterica superior. VMS = V. mesenterica superior. [Taget fra afdelingsinstruksen, Afd. for Klinisk Patologi, Odense Universitetshospital]

Pancreas' forflade tusches grøn (Figur 5):

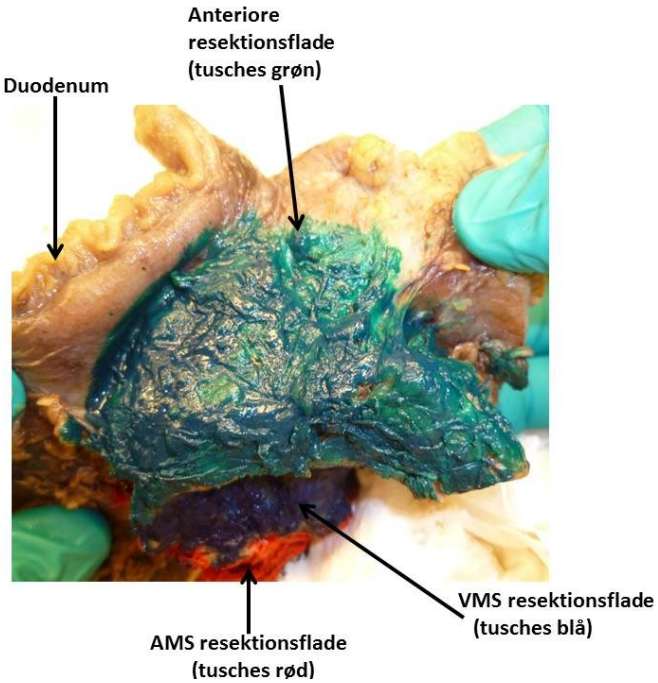

Figur 5. Whipple-resektat med de anførte resektionsflader, set forfra med den grønt tuschede forflade. AMS = A. mesenterica superior. VMS = V. mesenterica superior. [Taget fra afdelingsinstruksen, Afd. for Klinisk Patologi, Odense Universitetshospital]

Dernæst tusches bagfladen sort (Figur 6):

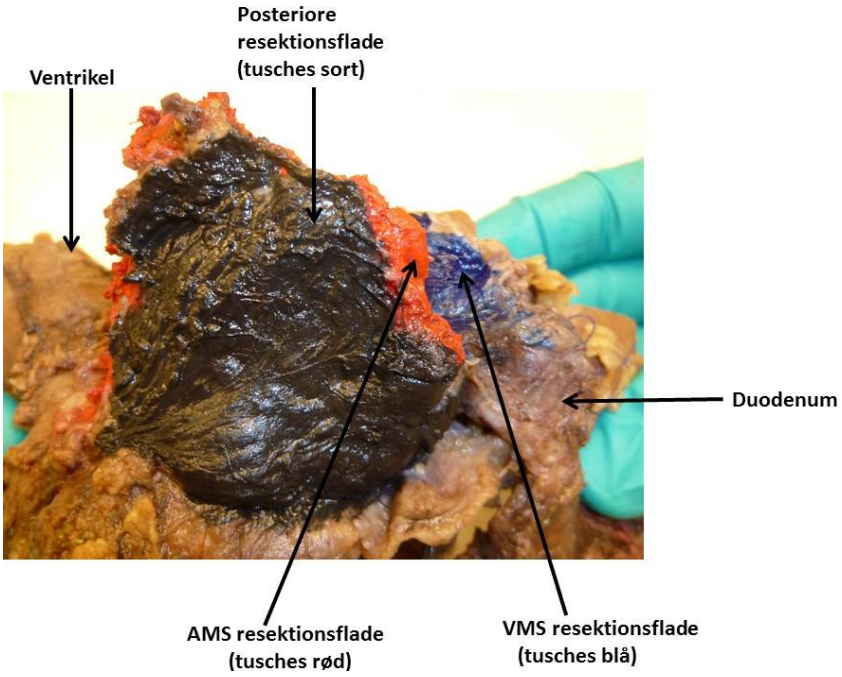

Figur 6. Whipple-resektat med de anførte resektionsflader, set bagfra med den sort tuschede bagflade. AMS = A. mesenterica superior. VMS = V. mesenterica superior. [Taget fra afdelingsinstruksen, Afd. for Klinisk Patologi, Odense Universitetshospital]

Herefter skæres caput pancreatis og duodenum i 3-5 mm tykke parallelle skiver (Figur 6), hvor snitretningen går vinkelret på duodenums længdeakse. Tumors nærmeste afstand til forfladen, bagfladen, AMS- og VMS-fladen udmåles på tværsnittene og dokumenteres (Figur 7). Ydermere noteres tumors epicenter / formodede udgangspunkt og evt. indvækst i relevante øvrige strukturer (peripankreatisk fedtvæv, duodenum, ampulla Vateri, d. choledochus).

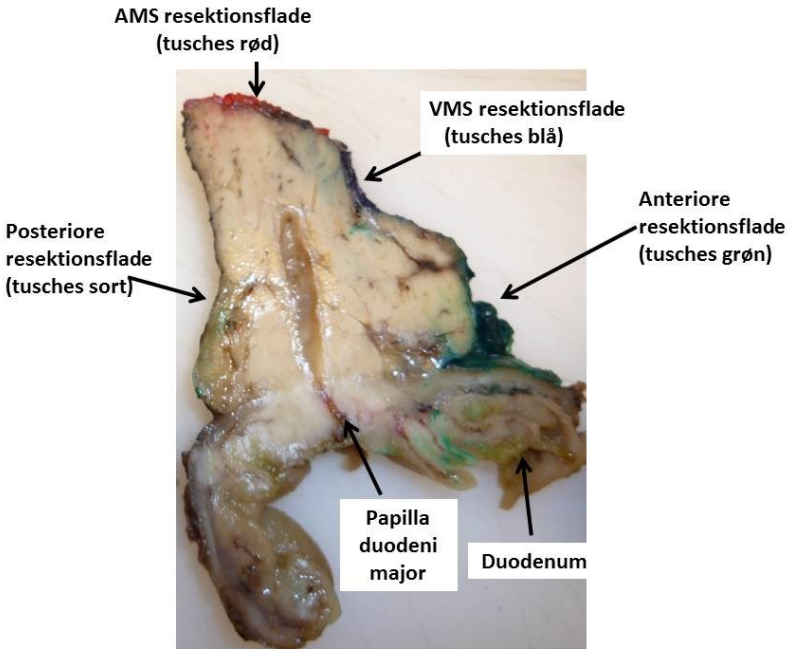

Figur 7. Tværsnit gennem papilregionen i et Whipple-resektat med de tuschmarkerede resektionsflader. AMS = A. mesenterica superior. VMS = V. mesenterica superior. [Taget fra afdelingsinstruksen, Afd. for Klinisk Patologi, Odense Universitetshospital]

Der bør altid som minimum indstøbes ét storsnit i en megakapsel repræsenterende tumor med dennes relation til resektionsflader og andre relevante strukturer. Storsnittet er især vigtig mhp. mikroskopisk bestemmelse af tumors diameter som altid skal Snomed kodes. Hvis det af tekniske årsager ikke er muligt at lave storsnit fordeles det komplette tværsnit på almindelige kapsler, med kommentar omkring disses relation til hinanden. Afhængig af tumors størrelse indstøbes yderligere ca. 5 almindelige tumorsnit, visende tumors nærmeste relation til alle resektionsflader samt tumors relation til D. choledochus, D. pancreaticus major, duodenum og vena mesenterica superior (SMV, hvis medreseceret). Alle de tuschede flader skal være repræsenterede i de indstøbte snit. Yderligere snit fra D. choledochus, galdeblæren, duodenum og ventriklen udtages med fokus på evt. forandringer. I alt indstøbes således omtrent 10 almindelige tumorsnit eller 1 storsnit og 5 almindelige tumorsnit. Der indstøbes lidt mere ved store tumorer (over 4 cm) og lidt mindre ved mindre tumorer (under 2 cm).

Alle regionale lymfeknuder identificeret i Whipple-resektatet og i evt. separat fremsendte materialer fra lymfeknudestationer indstøbes. Perigastriske og perikoliske lymfeknuder skal fremsendes som separate materialer (da metastaser til disse er fjernmetastaser, se Tabel 5A og 5B). Der stiles imod et samlet antal på mindst 12 lymfeknuder (28). Der skelnes ikke mellem makrometastaser og mikrometastaser (diameter 0,2 til 2,0 mm), hvilket betyder at mikrometastaser kodes på samme vis som makrometastaser. Isolerede tumorceller (ITC) (defineret som et samlet fokus på under 0,2 mm i diameter eller under 200 sammenhængende celler) til gengæld kodes ikke som metastaser, men nævnes i teksten. Ved påvisning af ITC at skære dybere i blokken (3 trin á 250 my), mht. at afgøre om der fremkommer en regelret metastase. DPCG kunne umiddelbart ikke identificere litteratur der støtter denne tilgang inden for pancreas cancer og anbefaler derfor at læne sig op ad data fra cancer i gastroesofageale overgang (119). Flere spredte, mindre foci på under 0,2 mm hver (og med samlet mindre end 200 tumorceller) tæller ikke som metastase.

Mikroskopi
Tumor klassificeres og graderes i henhold til WHO (Tabel 2), og stadieinddeles i henhold til UICC (Tabel 5). Specialfarvninger og immunhistokemiske farvninger afhænger af den konkrete morfologi. Ved mikroskopien lægges vægt på tumors størrelse, udbredning i pancreas, evt. indvækst i ampulla Vateri, ductus choledochus, duodenum eller det peripankreatiske fedtvæv samt mindste afstand fra tumor til hver af resektionsfladerne. Det er DPCGs opfattelse, at man fortsat bør kode afstanden til de relevante resektionsflader, og undlade at kode "resektionsflade fri" eller "resektionsflade ikke fri". Det rapporteres også, om der er påvist perineural eller intravaskulær vækst. Mikroskopisk veneinvasion kodes "karinvasion påvist / karinvasion ikke påvist". Mikroskopisk lymfekarinvasion kodes "lymfekarinvasion påvist / lymfekarinvasion ikke påvist". Registreringsmæssigt skelnes ikke mellem nerveindvækst, mikroskopisk veneinvasion eller lymfekarinvasion i selve tumor eller udenfor tumor. Når der er direkte spredning af en tumor ind i en lymfeknude, indgår dette som positiv lymfeknude i N-stadiet.
Det gælder for både lymfeknudemetastaser, foci med nerveindvækst og for mikroskopisk veneinvasion såvel som lymfekarinvasion, at disse kun bidrager til radikalitetsvurderingen, såfremt der er brud på den pågældende strukturs ydre begrænsning (lymfeknudens kapsel, nervetrådens perineurium, venøse og lymfatiske kars væg). Afstanden måles fra tumorcellerne identificeret i dette "brud" til den tuschmarkerede flade (120).
Normalt indgår direkte spredning ind i en lymfeknude kun i T-stadiet (dvs. i måling af tumors største diameter), såfremt der er "bred" og direkte invasion ind i lymfeknudens parenkym (121). Det skal gerne registreres som fritekst under N-stadiet, hvor mange af de positive lymfeknuder der opfattes som værende sæde for direkte spredning.
I stigende grad bliver der gennemført vene- eller arterieresektion som led i Whipple's operation. I disse tilfælde kodes venen separat, sammen med morfologikoden for direkte spredning (m81404) eller "ingen tegn på malignitet" (m09450).

Histologisk responsevaluering efter præoperativ behandling

33. Det anbefales at Snomed kode graden af regression i primærtumor, efter et 5-radet system (D)

34. Det anbefales at Snomed kode regression i regionale lymfeknuder, ved at kode
1) antallet af regionale lymfeknuder
2) antallet af regionale lymfeknuder med metastase
3) antallet af regionale lymfeknuder uden metastase, med respons
4) antallet af regionale lymfeknuder med metastase, med respons (D)

Litteratur og evidensgennemgang
Anbefaling 30-31: Det må nok erkendes, at evidensniveauet er beskedent, i og med der ikke foreligger international konsensus på hvordan regression efter præoperativ behandling skal kodes ved CP. Dvs. evidensniveau C eller "Good clinical laboratory practice" (GCP = D).

Præoperativ behandling, enten mhp. neoadjuverende behandling (NAT) eller mhp. down-staging, anvendes i stigende grad forud for kirurgisk behandling af lokalavanceret PC. Desuden anvendes præoperativ behandling også på visse behandlingscentre forud for kirurgisk behandling af på diagnosetidspunktet resektabel PC. Der stiles derfor imod at man i Danmark lægger sig fast på en ensartet evaluering af det histologiske respons i resektater med PC efter præoperativ behandling . Der er i årenes løb udviklet og foreslået forskellige systemer til histologisk responsevaluering efter præoperativ behandling af PC (122-126). DPCG har vedtaget at anvende et system der er inspireret af Becker et al.'s system fra 2003 for responsevaluering ved præoperativt behandlet ventrikel cancer (125, 127, 128). Definitionen af "udtalt respons" foreslås præciseret, frem for den mere diffuse definition "enkelte / små grupper af kræftceller" som foreslået af CAP (125, 127, 128). Fordelen skønnes at være, at man ikke kun fokuserer på den proportionale tilstedeværelse af kræftceller, men at man også vægter de histologiske tegn på respons på præoperativ behandling, først og fremmest fibrose. En omstændighed der dog kan gøre det vanskeligt at evaluere respons på NAT netop ved PC er det faktum, at desmoplastisk fibrose og fibrose relateret til peritumoral pankreatit er en naturlig del af PC (129, 130). Det er DPCGs anbefaling, at også et eventuelt lymfeknuderespons registreres inden for CP, selv om regressive forandringer i lymfeknuder sjældent ses ved CP. Et nyligt studie sammenlignede reproducerbarheden af CAP systemet og MD Anderson systemet iblandt en stor gruppe af erfarne pankreaspatologer (131). ICC var 0.66 for CAP systemet og 0.71 for MD Anderson systemet. Det af DPCG foreslåede system, som også indebærer vurdering af respons i lymfeknuder, anbefales fortsat brugt og det er dette system som Snomed kodes (introduceret i oktober 2020) (Tabel 6). Desuden anbefales det i konklusionen at anføre responset i henhold til MD Anderson, som er mindre detaljeret og som i højere grad fokuserer på mængden af de resterende kræftceller. CAP systemet og MD Anderson systemet er også sammenfattet i Tabel 6.

	College of American Pathologists (CAP) 2016 (125)	MD Anderson (2012) (122, 132)	Anbefalet af DPCG (2020)
Kriterium	Udbredelse af resterende kræftvæv	Udbredelse af resterende kræftvæv	Udbredelse af resterende kræftvæv
Regressionsgrad **(primærtumor)**	0 = Komplet respons: Ingen resterende kræftceller I = Udtalt respons: minimal resterende kræftceller (enkelte / små grupper af kræftceller) II = Moderat responsResterende kræft med histologisk regression, men mere resterende kræft end blot enkelte / små grupper af kræftceller III = Intet respons: Udtalt forekomst af resterende kræftvæv (uden sikre tegn på regression)	Grad 0: Ingen resterende kræftvæv Grad 1: Minimal resterende kræftvæv (enkelte kræftceller eller små grupper af kræftceller, < 5 % resterende karcinom) Grad 2: 5 % eller mere resterende kræftvæv	1 = Komplet respons: Ingen resterende kræftceller 2 = Næsten komplet respons: < 10 % resterende kræftceller, dvs. >90 % regressive forandringer. 3 = Moderat respons: 10-50 % resterende kræftceller, dvs. ≥50 % regressive forandringer. 4 = Svagt respons: >50 % resterende kræftvæv, dvs. <50 % regressive forandringer. 5 = Intet respons
Regressionsgrad (regionale lymfeknuder)	-	-	a = Kun regressive forandringer, ingen metastatiske kræftceller b = Metastatiske kræftceller og regressive forandringer c = Kun metastatiske kræftceller, ingen tegn på regression d = Ingen metastatiske kræftceller og ingen tegn på regression

Tabel 8. Histologisk tumor regressionsgradering efter præoperativ behandling: Oversigt over det af DPCG foreslåede samt CAP og MD Andersons systemer.

Behandlingsresponset i primærtumor kodes på følgende vis:

ÆYYBR1: Behandlingsrespons grad I

ÆYYBR2: Behandlingsrespons grad II

ÆYYBR3: Behandlingsrespons grad III

ÆYYBR4: Behandlingsrespons grad IV

ÆYYBR5: Behandlingsrespons grad V

Behandlingsresponset i de regionale lymfeknuder kodes på følgende vis:

ÆLY = lymfeknuder, ... stk

ÆLX = lymfeknudemetastaser, ... stk

ÆLYR = lymfeknuder uden metastase, med respons, ... stk.

ÆLXR = lymfeknuder med metastase, med respons, ... stk.

Diagnosekodning

Kodevejledningen er udarbejdet med henblik på at ensrette kodningen i forbindelse med besvarelsen af operationspræparater, der omfatter tumor i pancreas, ductus choledochus, ampulla Vateri og duodenum. Formålet med dette er fremadrettet at sikre en ensartet indrapportering af disse cancere til DPC databasen (DPCD) (kolangiokarcinomer registreres dog ikke i DPCD). Kodevejledningen gælder både højresidige resektater (Whipple resektater), distale resektater og totale pankreatektomier. Dette betyder, at anteriore flade, posteriore flade og, såfremt ikke fremsendt separat, laterale resektionsrand også skal kodes for distale pankreasresektater og at samtlige resektionsflader også skal kodes for totale pankreatektomier.

T-koder:

T59000 Pancreas (denne kode bør altid anvendes – evt. efterfulgt af mellemrumskode (MÆ0025) og en præcisering, om det drejer sig om caput, corpus og/eller cauda)

T59100 Caput pancreatis

T59200 Corpus pancreatis

T59300 Cauda pancreatis

T587A0 Periampullær region (såfremt der er stor usikkerhed om tumors primære udgangspunkt (pancreas vs. duodenum vs. d. choledochus vs. ampulla hepatopancreatica) må man – såfremt det ikke kan undgås - anvende denne kode)

T64400 Ampulla hepatopancreatica (Vateri) (denne kode bør anvendes når det er overvejende sandsynligt, at tumor opfylder definitionen på ampullært karcinom, anført på side 7-8 i denne vejledning)

T58500 Ductus choledochus

T64300 Duodenum

T64000 Tyndtarm

T63700 Antrum

T08400 Lymfeknude i abdomen

Morfologikoder (M-koder) – se også Tabel 2:

M81403 adenokarcinom

M81404 adenokarcinom, direkte spredning

ÆYYYD1/2/3 høj/middel/lav differentieringsgrad

M81406 metastase, adenokarcinom

Tumordiameter

ÆTD0xx Tumordiameter xx mm

Karinvasion (mikroskopisk veneinvasion)

M09420 Karinvasion ikke påvist

M09421 Karinvasion påvist

Lymfekarinvasion

M09429 Lymfekarinvasion ikke påvist

M09428 Lymfekarinvasion påvist

Nerveindvækst

M09430 Nerveindvækst ikke påvist

M09431 Nerveindvækst påvist

De regionale lymfeknuders antal kodes efter følgende princip:

ÆLY000 ingen lymfeknuder

ÆLY001 lymfeknuder, 1 stk.

…

ÆLY100 lymfeknuder, 100 stk.

Antal lymfeknudemetastaser kodes efter følgende princip:

ÆLX000 ingen lymfeknudemetastaser

ÆLX001 lymfeknudemetastaser, 1 stk.

…

ÆLX100 lymfeknudemetastaser, 100 stk.

TNM kodning (se Tabel 5A og B) – kommentar vedr. IPMN associeret med karcinom

OBS: Såfremt det drejer sig om adenokarcinom med associeret IPMN, kodes begge separat. Koden "Intraduktal papillært mucinøst karcinom" bør således ikke anvendes. TNM vedrører kun den invasive adenokarcinomkomponent (dvs. IPMN indgår ikke i udmåling af f. eks. diameteren).

- Ganginvolveringen ved IPMN skal også kodes: hovedgangstype (ÆPMN01), sidegangstype (ÆPMN02) eller kombineret hoved- og sidegangstype (ÆPMN03).

- Den epiteliale subtype ved IPMN skal også kodes: gastrisk (ÆF5111), pankreatobiliær (ÆF5113) eller intestinal (ÆF5121).

Alle relevante resektionsflader skal kodes på følgende vis:

Der rundes op eller ned til enten hele eller halve mm (f. eks. 1,3 rundes op til 1,5 og 1,1 rundes ned til 1,0).

AMS, VMS, anteriore og posteriore resektionsflade samt laterale resektionsrand kodes for højresidige pankreasresektater (Whipple pankreatikoduodenektomier) og totale pankreatektomier.

Anteriore og posteriore resektionsflade samt laterale resektionsrand kodes for distale pankreasresektater.

ÆRM000 Afstand til AMS resektionsflade 0 mm

ÆRM005 Afstand til AMS resektionsflade 0,5 mm

ÆRM010 Afstand til AMS resektionsflade 1,0 mm

ÆRM015 Afstand til AMS resektionsflade 1,5 mm

ÆRM020 Afstand til AMS resektionsflade 2,0 mm

ÆRM025 Afstand til AMS resektionsflade 2,5 mm

ÆRM030 Afstand til AMS resektionsflade ≥ 3,0 mm

ÆRMXXX Afstand til AMS resektionsflade kan ikke vurderes

ÆRN000 Afstand til anteriore resektionsflade 0 mm

ÆRN005 Afstand til anteriore resektionsflade 0,5 mm

ÆRN010 Afstand til anteriore resektionsflade 1,0 mm

ÆRN015 Afstand til anteriore resektionsflade 1,5 mm

ÆRN020 Afstand til anteriore resektionsflade 2,0 mm

ÆRN025 Afstand til anteriore resektionsflade 2,5 mm

ÆRN030 Afstand til anteriore resektionsflade ≥ 3,0 mm

ÆRNXXX Afstand til anteriore resektionsflade kan ikke vurderes

ÆRP000 Afstand til posteriore resektionsflade 0 mm

ÆRP005 Afstand til posteriore resektionsflade 0,5 mm

ÆRP010 Afstand til posteriore resektionsflade 1,0 mm

ÆRP015 Afstand til posteriore resektionsflade 1,5 mm

ÆRP020 Afstand til posteriore resektionsflade 2,0 mm

ÆRP025 Afstand til posteriore resektionsflade 2,5 mm

ÆRP030 Afstand til posteriore resektionsflade ≥ 3,0 mm

ÆRPXXX Afstand til posteriore resektionsflade kan ikke vurderes

ÆRV000 Afstand til VMS resektionsflade 0 mm

ÆRV005 Afstand til VMS resektionsflade 0,5 mm

ÆRV010 Afstand til VMS resektionsflade 1,0 mm

ÆRV015 Afstand til VMS resektionsflade 1,5 mm

ÆRV020 Afstand til VMS resektionsflade 2,0 mm

ÆRV025 Afstand til VMS resektionsflade 2,5 mm

ÆRV030 Afstand til VMS resektionsflade ≥ 3,0 mm

ÆRVXXX Afstand til VMS resektionsflade kan ikke vurderes

Intrapankreatiske (laterale) resektionsrand kodes på følgende vis:

M09410 laterale resektionsrand fri

M09411 laterale resektionsrand ikke fri

Øvrige organer/strukturer i resektatet

Såfremt præparatet indeholder strukturer eller organer udover det tumorinvolverede, bør disse kodes som følger:

Topografisk kode (f. eks. ventrikel, tyndtarm, milt, oment, galdeblære og evt. andre)

Morfologisk kode (f. eks. ingen tegn på malignitet, evt. sammen med andre morfologikoder, f.eks. inflammation)

Såfremt der er indvækst i andre organer/strukturer, bør dette kodes med det specifikke organ/strukturs topografiske kode efterfulgt af en M-kode for direkte spredning af den pågældende tumortype. Det skal understreges, at den patoanatomiske undersøgelse er den bedste teknik til at afgøre udgangspunktet for de såkaldte periampullære tumorer: Caput pancreatis, ductus choledochus, duodenum (tyndtarm) eller ampulla Vateri. Derfor bør disse 4 strukturer altid indgå i kodningen af et Whipple resektat.

Såfremt en af disse strukturer er cancerinvolveret, bør det specificeres, om man vurderer at det drejer sig om det primære udgangspunkt:

f. eks. M81403 adenokarcinom eller direkte spredning:

M81404, adenokarcinom, direkte spredning.

Koder for procedure (P-koder):

P30620 Resektat

P306X3 Ektomipræparat

Eksempel på kodning af et højresidigt operationspræparat (Whipple resektat, pankreatikoduodenektomi):

Følgende kodningseksempel vedrører et Whipple resektat med et 28 mm i diameter målende adenokarcinom uden forbehandling, lavt differentieret, med indvækst i ductus choledochus og duodenum, men uden indvækst i ampulla hepatopancreatica, hvor man i operationspræparatet har isoleret 8 lymfeknuder (heraf 3 med metastase) og hvor der desuden separat blev fremsendt lymfeknudestationer med i alt 10 lymfeknuder (heraf 2 med metastase). Der var nerveindvækst. Der var også mikroskopisk invasion i vener, men ikke i lymfekar. Den (separat fremsendte) laterale resektionsrand var fri:

T59000 Pancreas: M81403 adenokarcinom

ÆYYYD3 lav differentieringsgrad

ATD028 tumordiameter 28 mm

M09431 nerveindvækst påvist

M09421 karinvasion påvist

M09429 lymfekarinvasion ikke påvist

ÆF1840pT2

ÆF1920pN2 (fritekst: I alt 5 metastaser i 18 lymfeknuder)

ÆRN030 afstand til anteriore resektionsflade ≥ 3,0 mm

ÆRP005 afstand til posteriore resektionsflade 0,5 mm

ÆRM015 afstand til AMS resektionsflade 1,5 mm

ÆRV010 afstand til VMS resektionsflade 1,0 mm

M09410 laterale resektionsrand fri

T08400 Lymfeknude i abdomen: M81406 metastase, adenokarcinom

ÆLY008 lymfeknuder, 8 stk.

ÆLX003 lymfeknudemetstaser, 3 stk.

T64300 Duodenum: M81404 adenokarcinom, direkte spredning

T64400 Ampulla hepatopancreatica (vateri): M49000 fibrose

T58500 Ductus choledochus: M81404 adenokarcinom, direkte spredning

T63700 Pylorus: MÆ0025 – T64000 Tyndtarm : M09400 resektionsrande frie

P30620 resektat

Eksempel på kodning af et distalt operationspræparat (caudaresektat, evt. corpus + caudaresektat):

Følgende kodningseksempel vedrører et distalt pankreasresektat med et 28 mm i diameter målende adenokarcinom med forbehandling, behandlingsrespons grad 2 (på den foreslåede 5-radede skala), MD Andersen respons grad 1, lavt differentieret, hvor man i operationspræparatet har isoleret 8 lymfeknuder (heraf 3 med metastase). Der var ingen tegn på histologisk respons i lymfeknuder. Der var nerveindvækst og lymfekarinvasion, men ingen mikroskopisk invasion i vener. Den laterale resektionsrand var fri:

T59000 Pancreas: M81403 adenokarcinom

ÆYYYD3 lav differentieringsgrad

ATD028 tumordiameter 28 mm

M09431 nerveindvækst påvist

M09420 karinvasion ikke påvist

M09428 lymfekarinvasion påvist

ÆYYBR2: Behandlingsrespons grad II (fritekst: på 5-radet skala foreslået af DPCG)

ÆY1840ypT2

ÆY1910ypN1

ÆRN030 afstand til anteriore resektionsflade ≥ 3,0 mm

ÆRP005 afstand til posteriore resektionsflade 0,5 mm

M09410 laterale resektionsrand fri

T08400 Lymfeknude i abdomen: M81406 metastase, adenokarcinom

ÆLY008 lymfeknuder, 8 stk.

ÆLX003 lymfeknudemetstaser, 3 stk.

P30620 resektat

Frysesnitsundersøgelse

Frysesnitsundersøgelse foretages oftest for at sikre operationens radikalitet, sjældnere – og mere problematisk – for at verificere en tumormistanke (f. eks. vha. laparoskopisk grovnålsbiopsi). Differentiering mellem højt differentieret adenokarcinom og kronisk pancreatitis er til tider vanskelig, men for en rutineret patolog er sensitiviteten dog omkring 90 % og specificiteten tæt på 100 %, efter udelukkelse af 7 % som inkonklusive (133). Kriterierne svarer til dem, der er beskrevet ovenfor under duktalt adenokarcinom.

I forbindelse med Whipple's operation foretages med henblik på radikalitet typisk frysesnitsundersøgelse af pancreas' laterale resektionsrand, ductus choledochus-resektionsrand, og evt. væv mellem aorta og v. portae, sentinel lymfeknude (porta hepatis eller f. eks. station 16), andre lymfeknuder (hvis der makroskopisk er mistanke om tumor), og forandringer på leverens overflade og i peritoneum. En vigtig differentialdiagnose til levermetastase er biliært mikrohamartom (von Meyenburgs kompleks), galdegangsadenom og large duct obstruction (134), især hvis patienten har galdevejsobstruktion, hvor der i epitelet kan forekomme reaktive forandringer, der på frysesnit kan imitere dysplasi. Markører for biliært mikrohamatom er bl.a. galde i ductus og et hyalint bindevævsstroma.

Specialundersøgelser

35. **Defekt mismatch repair protein status (dMMR) og/eller mikrosatellit instabilitet (MSI) er sjældent forekommende ved PDAC, men er aktuelt godkendt som prædiktive markører for effekt af immunterapi. Det vil derfor være relevant at undersøge MMR eller MS status i den rette kliniske sammenhæng (B)**

36. **Ved påvisning af dMMR med tab af MLH1 og PMS2 bør der suppleres med promoter methyleringsanalyse eller BRAF mutationsanalyse. Ved fravær af promoter methylering og BRAF mutation bør patienterne tilbydes genetisk rådgivning (B)**

37. **Mutationer i BRCA generne er sjældent forekommende i PDAC, men da påvisning af BRCA genmutation aktuelt er godkendt som prædiktor for effekt af behandling**

med PARP inhibitorer, vil det være relevant at undersøge BRCA mutationsstatus i den rette kliniske sammenhæng (B)

Litteratur og evidensgennemgang

Anbefaling 32-34: Det vurderes, at de studier der dannede grundlaget for disse anbefalinger i vid udstrækning repræsenterer uafhængig sammenligning af ikke-konsekutive patienter eller et snævert spektrum af patienter, således evidensniveau [2b].

Specialundersøgelser omfatter især immunhistokemiske undersøgelser, men også molekylær patologiske undersøgelser har fundet en fast plads i den patoanatomiske udredning i udvalgte tilfælde. Aktuelt arbejdes desuden på implementering af helgenomsekventering (whole genome sequencing, WGS), i regi af Nationalt Genom Center (NGC), på både primærtumorvæv og metastasevæv. Flere detaljer omkring dette følger i næste opdatering af denne instruks. Elektronmikroskopisk undersøgelse anvendes sjældent og omtales ikke i denne rapport.

Immunhistokemiske undersøgelser

Immunhistokemi er en teknik til påvisning af specifikke antigener i celler og væv. I forbindelse med identifikation og klassifikation af pancreastumorer er teknikken et nyttigt supplement til den konventionelle histologiske undersøgelse med henblik på at opnå en større diagnostisk sikkerhed, og i et mindre antal tilfælde er den immunhistokemiske undersøgelse afgørende for diagnosen.

I det følgende gives en summarisk oversigt over nogle af de proteiner, der har størst klinisk betydning i forbindelse med diagnostik af pancreastumorer. Der henvises desuden til oversigter over de vigtigste markørproteiner i differentialdiagnostikken af hhv. IPMN (Tabel 3) og de vigtigste solidt voksende primære pankreastumorer (Tabel 4).

Beta-catenin er et cellemembranprotein, der i forbindelse med visse mutationer, især i adenomatøs polyposis coli (ACP) genet og E-cadherin-genet, displaceres og ophobes i cytoplasma og kerne. Aberrerende nukleær ekspression ses i næsten alle tilfælde af solid-pseudopapillær neoplasi (135) samt i en del tilfælde af IPMN, især ved IPMN med high-grade dysplasi eller IPMN med associeret karcinom (136). Også i acinærcellekarcinom er nukleær ekspression påvist (137).

CD10 er en endopeptidase, der blandt epiteliale tumorer især er udtrykt i karcinomer udgående fra nyre, urinveje, prostata, tarm og lever, mens pancreaskarcinomer sjældnere er positive. Blandt primære pancreastumorer er solid-pseudopapillær neoplasi oftest positiv. Et mindretal af de neuroendokrine tumorer er positive (138).

CDX2 (caudal related homeobox gene 2) er en intestinal transkriptionsfaktor, der er kraftigt og homogent udtrykt i næsten alle intestinale adenokarcinomer (inklusiv de fleste adenokarcinomer med udgangspunkt i ampulla) og de fleste mucinøse karcinomer i ovarium og lunge, mens adenokarcinomer i pancreas, galdeveje og ventrikel er negative eller viser en svag og heterogen ekspression (139). CDX2-ekspression er sjælden i andre karcinomtyper. CDX2 kan derfor være en støtte i differentialdiagnostikken mellem adenokarcinomer med forskellige udgangspunkter (139-141). CDX2 udtrykkes desuden i IPMN af intestinal type, i modsætning til de øvrige IPMN-typer og ITPN.

Cytokeratiner (CK) er intermediære filamenter. Der findes 20 forskellige CK-typer, der altid er parrede. Mindst ét par påvises i praktisk taget alle epiteliale tumorer, men også i visse mesenkymale tumorer. Som den eneste af de i Tabel 4 anførte tumorer er solid-pseudopapillær tumor ofte CK-negativ.

I alle CK-positive pancreastumorer påvises de primære, simple, lavmolekylære epitel CK-typer CK8/18, og i de fleste ses yderligere CK7 og CK19. Neuroendokrine tumorer er oftest CK7- og CK19-negative. I duktalt adenokarcinom findes foruden typerne CK8, CK18, CK7 og CK19 ofte også de højmolekylære CK17 og/eller CK5/6, der ellers især er udtrykt i komplekse epiteler og pladeepiteler. I et mindretal af duktale adenokarcinomer findes også fokal CK20, der ellers især er udtrykt i intestinale adenokarcinomer. Cytokeratinprofilen i duktale adenokarcinomer er den samme som den, der ses i adenokarcinomer med udgangspunkt i galdeveje og til dels ampullen. Et mindretal af ampullære karcinomer har en intestinal immunprofil (CDX2+, CK20+, CK7-). I udifferentieret karcinom og solidt-pseudopapillært karcinom er andre CK-typer end CK8/18 sjældne. CK-profilen har ikke væsentlig betydning for tumorklassifikationen, men især påvisning af CK17 giver dog en vis støtte i identifikationen af duktalt adenokarcinom. Til identifikation og verifikation af enkeltliggende uklassificerede eller suspekte celler er CK-farvningen ofte af afgørende betydning (142).

Østrogen receptor (ER) påvises i den stromale cellekomponent i ca. 30 % af tilfælde med MCN, men ikke i de øvrige pancreastumorer (30, 50).

IMP3 (insulin-like growth factor 2 mRNA binding protein 3) er et onkoføtalt protein som spiller en rolle ved gentranskriptionen. IMP3 er undersøgt i adskillige tumorer i forskellige organer. I pancreas har det vist sig at være overeksprimeret i duktalt adenokarcinom, hvorimod normale udførselsgange fremstår negative (110). Også ved ampullær cancer ses overekspression (i ca. 68 %), hvorimod den normale duodenal- og ampulslimhinde er negativ (143). I reaktive kirtler ved kronisk pancreatitis er der intet eller kun svagt udtryk (144). Ved autoimmun pancreatitis kan man se fokal overudtryk, således at denne markør bør anvendes i et panel, bestående af IMP3, maspin, pVHL, S100P og evt. Ki67, evt. sammen med andre markører, såsom CEA (111).

Karcinoembryonalt antigen (CEA) er et membranglykoprotein, der evt. sammen med andre markører, såsom CEA især forekommer i fordøjelseskanalens epitel. Blandt pankreastumorerne er især de mucinøse tumorer og duktale adenokarcinomer positive, mens udifferentierede karcinomer og acinærcellekarcinomer er negative eller kun fokalt positive.

Ki67 påvises i cellekerner i alle faser undtagen G0, og forekomsten af positive celler i en tumor er således udtryk for proliferationsfraktionen. Højt Ki67 index i epiteliale strukturer kan give støtte til mistanken om en neoplastisk proces.

Maspin er et 42-kDa protein og hører med til ovalbumin-gruppen af serin protease inhibitorer (serpiner) (145). Proteinets præcise rolle i udviklingen af cancer er endnu ikke klarlagt, men man mener at maspin spiller en rolle for progression og metastasering af bl.a. adenokarcinom i ventriklen (146, 147). I pancreas rapporteres maspin udtrykt i 100 % af tilfældene af duktalt adenokarcinom, hvorimod normale udførselsgange i pancreas ikke eksprimerer proteinet (110, 148). I ampullær cancer ses overekspression i 95 %, men man skal have in mente at epitelet duodenalslimhinden som beklæder papilla Vateri også udtrykker denne markør, således at den bør anvendes sammen med f. eks. IMP3 og S100P (143). Ved autoimmun pancreatitis kan man se fokal

overudtryk, således at denne markør bør anvendes i et panel, bestående af IMP3, maspin, pVHL, S100P og evt. Ki67, evt. sammen med andre markører, såsom CEA (111).

MUC omfatter ca. 13 typer af muciner. Typerne MUC4 og MUC5AC er sparsomt udtrykt i normalt og reaktivt pancreasvæv. Overekspression ses i dysplastiske og neoplastiske forandringer (149-151). Overekspression af MUC1 ses i invasive epiteliale neoplasier, især ved pancreatikobiliær differentiering (152). MUC-profilen er for det pankreatiske duktale adenokarcinoms vedkommende den samme som i de fleste adenokarcinomer med udgangspunkt i ampulla og galdeveje. MUC2, der er nært knyttet til intestinal differentiering, ses kun i beskedent omfang i pankreasneoplasier, inklusive de fleste subtyper af IPMN, pånær den intestinale type af IPMN (153). MUC-profilen har fået stor betydning for underkategoriseringen af IPMN (se Tabel 3). Det er dog vigtigt, hvilket MUC1 antistof man benytter, og EMA kan ikke anvendes. Det skal være et MUC1 core antistof (25).

p53 er et cellecykluskontrollerende protein. Mutationer i p53 genet - en af de hyppigst forekommende mutationer i maligne epiteliale tumorer - fører til akkumulation af nukleært protein. Ved duktalt adenokarcinom ses oftest p53 ekspression. Ved MCN og IPMN påvises p53 akkumulation i 20-30 % af tilfældene, korreleret til malignitetsgraden (154). p53 kan være til hjælp i biopsier ved differentialdiagnosen mellem reaktive og dysplastiske forandringer, men kun kraftigt og diffust udtryk bør tolkes som indikator for dysplasi.

Progesteron receptor ses i solid-pseudopapillær neoplasi i den overvejende del af tilfældene, men forekommer især i stromaet af MCN og i visse neuroendokrine tumorer.

pVHL (von Hippel-Lindau) er et tumor suppressor protein. VHL genet koder for 2 forskellige biologisk aktive proteiner (pVHL) med molekylærvægte på hhv. 30 kD og 19 kD. pVHL er udtrykt i forskellige normale epiteler, især i proksimale nyretubuli og den exokrine pancreas (155). Der rapporteres derimod tab af pVHL i duktalt adenokarcinom og ydermere i de fleste tilfælde af glandulær intraepitelial neoplasi (156). Brugbarheden af pVHL til differentialdiagnosen af duktalt adenokarcinom versus reaktiv atypi af kirtler i pancreas synes især værdifuld i et panel sammen med IMP3, maspin og S100P, evt. sammen med andre markører, såsom CEA (111).

S100P hører til S100-molekylfamilien. Familien består af mindst 10 forskellige molekyler, som udviser et celletype-specifikt ekspressionsmønster og som spiller en rolle for den cytoplasmatiske calciumregulering. De oprindeligt beskrevne medlemmer af denne familie, S100α og S100β, blev identificeret i kvæg, hvorimod S100P blev isoleret i menneskets placenta (157). S100P er rapporteret overudtrykt i duktalt adenokarcinom og eksprimeres ikke i normalt pankreatisk udførselsgangsepitel (158, 159). Det skal dog understreges, at S100P også opreguleres i dysplastisk epitel i glandulær intraepitelial neoplasi og IPMN (159). Ved autoimmun pancreatitis kan man se fokal overudtryk, således at denne markør bør anvendes i et panel, bestående af IMP3, maspin, pVHL, S100P og evt. Ki67, evt. sammen med andre markører, såsom CEA (111).

SMAD4 er en transkriptionsaktivator, der er til stede i alle normale celler. Mutation i eller deletion af SMAD4 genet fører til tab af proteinekspression. Over halvdelen af de pankreatikobiliære adenokarcinomer viser tab af SMAD4 protein. Tab af proteinet er i nogen grad knyttet til invasiv vækst, hvilket gør det anvendeligt i differentieringen overfor reaktive forandringer og in situ-neoplasier (160).

Synaptofysin er nært knyttet til neuroendokrin differentiering og den mest følsomme markør for neuroendokrin neoplasi (161). Spredtliggende synaptofysin-positive celler ses ofte i adenokarcinomer, uden at det skal tages som udtryk for et blandet karcinom.

Immunhistokemisk undersøgelse af frysesnit

I forbindelse med peroperativ frysesnitsundersøgelse kan immunhistokemisk undersøgelse til f.eks. påvisning af små infiltrater i lymfeknuder eller enkeltliggende tumorceller i fibrøst væv foretages ved hjælp af farvning for cytokeratiner.

Molekylærpatologiske undersøgelser

Molekylær karakteristik af tumorer udgør en stadigt større del af den daglige patologi, og for en række cancere er disse analyser blevet en integreret del af klassifikationen, og diagnoserne kan derfor ikke stilles uden brug af molekylær karakteristik. For de fleste cancere anvendes de molekylære analyser dog fortsat primært til at påvise prognostiske og prædiktive markører. Interessen for at karakterisere tumorer på baggrund af deres molekylære DNA og RNA profil har for PDAC ført til inddeling i en række subtyper, der dog endnu ikke har fundet ind i det daglige diagnostiske arbejde i patologien. Der ligger fortsat et stort arbejde med at definere og korrelere disse subtyper til klinikken (34, 162-168).

Molekylære forandringer i PDAC er oftest somatiske, idet kun 5-10 % af PDAC har germline mutationer (169). De hyppigste germline forandringer inkluderer mutationer i generne BRCA1/2, CDKN2A, ATM, PALB2, BARD1, NBN, TP53, CHEK2 samt mutationer i generne for mismatch repair proteinerne MLH1, PMS2, MSH2 og MSH6. Desuden ses germline forandringer som led i Familiær atypisk multipel mole melanoma syndrom (FAMMM), Peutz-Jegher syndrome, Hereditær bryst og ovarie cancer (HBOC), Hereditær non-polypøs colorectal cancer (HNPCC) og Adenomatosis polyposis coli (APC) (170, 171).

Somatiske mutationer ses ofte i PDAC og involverer typisk generne KRAS, TP53, SMAD4 og CDKN2A. Desuden findes ofte en række mindre frekvente mutationer, mens fusioner, deletioner og andre abnormiteter ses relativt sjældent (172). Mutationerne er dog ikke specifikke for PDAC og kan derfor ikke anvendes direkte diagnostisk.

Som nævnt ovenfor, arbejdes der aktuelt på implementering af helgenomsekventering (whole genome sequencing, WGS), i regi af Nationalt Genom Center (NGC), på både primærtumorvæv og metastasevæv med PDAC og ampullær cancer. Flere detaljer omkring dette følger i næste opdatering af denne instruks.

Mismatch Repair defekt (dMMR)

Defekter i mismatch repair proteinerne (dMMR) medførende mikrosatellit instabilitet (MSI) kan påvises i 0,3 – 16,9 % af PDAC (173-177). Den store variation i den rapporterede frekvens kan skyldes etniske forskelle, men også forskelle i in- og eksklusionskriterier. Især er det vigtigt at ekskludere Whipple resektater med duodenal cancer, distal galdegangscancer og ampullær cancer, da disse entiteter åbenbart har en højere frekvens af dMMR, and rene PDAC (143, 178, 179). Et nyligt dansk studie fandt dMMR i 2,4 % (4/164) og MSI-high i 2 ud af de 4 dMMR tumorer, sv.t. 1,2 % (2/164) af PDAC (173). Et dansk studie med fokus på

ampullær cancer fandt en MSI rate på 8,2% (143). På baggrund af et defekt reparationssystem ses ved MSI ophobning af en række fejl på DNA, hvilket fører til cancere med mange mutationer. Analyserne for dMMR kan foretages som en immunhistokemisk (IHC) påvisning af proteinerne MLH1, PMS2, MSH2 og MSH6, hvor en kernefarvning i tumorcellerne defineres som en bevaret proteinekspression.

Ved tab af ekspressionen af MSH2 og/ eller MSH6 eller tab af MLH1 eller PMS2 alene er der stor mistanke om arvelig cancer. Ved tab af både MLH1 og PMS2 kan det dreje sig om en sporadisk eller en arvelig cancer, og der bør derfor suppleres med yderligere analyser i form af *MLH1* promoter methyleringsanalyse og/ eller *BRAF* mutationsanalyse for at sandsynliggøre, hvorvidt det kan dreje sig om en arvelig cancer. Ved somatisk betinget dMMR med MLH1 og PMS2 tab vil der ofte foreligge *MLH1* promoter methylering som baggrund for den manglende proteinekspression. Man kan også lade sig vejlede af *BRAF* mutationsanalyse, da påvisning af *BRAF* mutation er meget sjælden ved Lynch syndrom, dog påvises mutation i *BRAF* genet også ganske sjældent ved sporadisk PDAC (180). Såfremt der ikke påvises *MLH1* promoter methylering eller *BRAF* mutation, bør det rejse mistanke om en arvelig cancer, og patienten bør tilbydes genetisk rådgivning.

Som alternativ til IHC undersøgelse af MMR proteinerne kan der undersøges for mikrosatellit instabilitet (MSI). Dette undersøges ved en PCR baseret metode, hvor ophobning af repetitive korte DNA sekvenser kan påvises, når der foreligger instabilitet. Afhængigt af antallet af abnorme loci kan mikrosatellit instabile tumorer inddeles ind MSI-high og MSI-low. Denne analysemetode kan dog ikke bruges til at afgøre, hvilke specifikke gener der er defekte. Det er et kendt fænomen, at IHC for ekspression af MMR proteiner har en høj sensitivitet, men en relativt lav specificitet for forudsigelse af MSI-high. Således rapporterer publicerede studier en relativ forekomst af MSI blandt dMMR cases på mellem 43,5 % og 89,3 % (181-183).

Ved dMMR og/eller MSI i tumor, kan behandling med immunterapi komme i betragtning. Da denne behandling ikke aktuelt er godkendt som første linje behandling, er analyserne ikke påkrævede på diagnosetidspunktet, men de kan foretages ved behov eller for at understøtte en klinisk eller histologisk mistanke om en arvelig cancer. Der henvises i øvrigt til den onkologiske del af denne retningslinje for yderligere information om behandling.

Breast Cancer gene type 1/2 (BRCA1/BRCA2)

Mutationer i BRCA generne fører som de ovenfor beskrevne dMMR gener også til et defekt DNA reparationssystem, da BRCA generne har betydning for en del af DNA reparationsprocessen, den såkaldte homologe rekombination (HRR). Forekomsten af somatiske mutationer i BRCA generne er ikke velundersøgt i PDAC, men er rapporteret i ca. 3 % af cases (184). Germline mutationer i BRCA generne påvises i risikopopulationer i helt op til 17 %, mens forekomsten i en uselekteret population er betydeligt mindre (185, 186). Hyppigst ses mutationer i BRCA2 genet, mens BRCA1 mutationer forekommer i mindre udstrækning. En række andre gener er involveret i DNA reparationsprocessen, og germline mutationer i disse kan ses hos en del patienter med PDAC, hvor der er en familiær ophobning af PDAC eller anden cancer (170).

Patienter med påvist BRCA genmutation i PDAC kan komme i betragtning til behandling med poly ADP ribose polymerase inhibitorer (PARPi). PARP udgør en gruppe af proteiner med enzymatisk aktivitet, og de er involverede i DNA reparationsprocessen. Ved hæmning af PARP kompromitteres denne proces, hvilket en celle med et i forvejen defekt reparationssystem ikke kan overkomme. Behandlingen med PARPi tilbydes

aktuelt ikke som første linje behandling til patienter med PDAC, og det er derfor ikke på denne baggrund påkrævet, at disse analyser foretages på diagnosetidspunktet.

Påvisning af mutationer i BRCA generne kan desuden være en prædiktor for respons på behandling med et platinholdigt kemoregime, der ligesom PARPi udvirker sin effekt ved at interagere med DNA reparationsprocessen. Det kan derfor i nogle tilfælde være relevant at kende BRCA mutationsstatus inden opstart af den onkologiske behandling. Der henvises i øvrigt til den onkologiske del af denne retningslinje for yderligere information om behandling.

4. Referencer

1. Adsay V, Ohike N, Tajiri T, Kim GE, Krasinskas A, Balci S, et al. Ampullary region carcinomas: definition and site specific classification with delineation of four clinicopathologically and prognostically distinct subsets in an analysis of 249 cases. AmJSurgPathol. 2012;36(11):1592-608.
2. WHO Classification of Tumours Editorial Board Dst. Tumours of the pancreas. In: Gill AJ, Klimstra DS, Lam AK, Washington MK, editors. Digestive System Tumours. WHO Classification of Tumours. 1. 5 ed. Lyon: International Agency for Research on Cancer (IARC); 2019. p. 295-372.
3. Stelow EB, Hong SM, Frierson HF. Gallbladder and Extrahepatic Biliary System. In: Mills SE, editor. Histology for Pathologists. 4. Philadelphia: Lippincott Williams & Wilkins; 2012. p. 759-76.
4. Reid MD, Balci S, Ohike N, Xue Y, Kim GE, Tajiri T, et al. Ampullary carcinoma is often of mixed or hybrid histologic type: an analysis of reproducibility and clinical relevance of classification as pancreatobiliary versus intestinal in 232 cases. Modern pathology : an official journal of the United States and Canadian Academy of Pathology, Inc. 2016;29(12):1575-85.
5. WHO Classification of Tumours Editorial Board Dst. Tumours of the small intestine and ampulla. In: Klimstra DS, Nagtegaal ID, Rugge M, Salto-Tellez M, editors. Digestive System Tumours. WHO Classification of Tumours. 1. 5 ed. Lyon: International Agency for Research on Cancer (IARC); 2019. p. 111-34.
6. Albores-Saavedra J, Hruban RH, Klimstra D, Zamboni G. Invasive adenocarcinoma of the ampullary region. In: Bosman FT, Carneiro F, Hruban RH, Theise ND, editors. WHO Classification of Tumours of the Digestive System. Lyon: International Agency for Research on Cancer (IARC); 2010. p. 87-91.
7. Heinrich S, Clavien PA. Ampullary cancer. CurrOpinGastroenterol. 2010;26(3):280-5.
8. Klimstra DS, Adsay NV. Tumors of the Pancreas and Ampulla of Vater. In: Odze RD, Goldblum JR, editors. Surgical Pathology of the GI-Tract, Liver, Biliary Tract and Pancreas. 2. Philadelphia: Saunders, an Imprint of Elsevier Inc.; 2009. p. xxx-xxx.
9. Pomianowska E, Grzyb K, Westgaard A, Clausen OP, Gladhaug IP. Reclassification of tumour origin in resected periampullary adenocarcinomas reveals underestimation of distal bile duct cancer. EurJSurgOncol. 2012;38(11):1043-50.
10. Cameron JL, He J. Two thousand consecutive pancreaticoduodenectomies. Journal of the American College of Surgeons. 2015;220(4):530-6.
11. Fernandez-del Castillo C, Morales-Oyarvide V, McGrath D, Wargo JA, Ferrone CR, Thayer SP, et al. Evolution of the Whipple procedure at the Massachusetts General Hospital. Surgery. 2012;152(3 Suppl 1):S56-63.
12. He J, Ahuja N, Makary MA, Cameron JL, Eckhauser FE, Choti MA, et al. 2564 resected periampullary adenocarcinomas at a single institution: trends over three decades. HPB : the official journal of the International Hepato Pancreato Biliary Association. 2014;16(1):83-90.
13. Verbeke CS. Resection margins and R1 rates in pancreatic cancer--are we there yet? Histopathology. 2008;52(7):787-96.
14. Carter JT, Grenert JP, Rubenstein L, Stewart L, Way LW. Tumors of the ampulla of vater: histopathologic classification and predictors of survival. JAmCollSurg. 2008;207(2):210-8.

15. Kim WS, Choi DW, Choi SH, Heo JS, You DD, Lee HG. Clinical significance of pathologic subtype in curatively resected ampulla of vater cancer. Journal of surgical oncology. 2012;105(3):266-72.
16. Morini S, Perrone G, Borzomati D, Vincenzi B, Rabitti C, Righi D, et al. Carcinoma of the ampulla of Vater: morphological and immunophenotypical classification predicts overall survival. Pancreas. 2013;42(1):60-6.
17. Westgaard A, Clausen OP, Gladhaug IP. Survival estimates after pancreatoduodenectomy skewed by non-standardized histopathology reports. APMIS. 2011;119(10):689-700.
18. Westgaard A, Pomianowska E, Clausen OP, Gladhaug IP. Intestinal-type and pancreatobiliary-type adenocarcinomas: how does ampullary carcinoma differ from other periampullary malignancies? Annals of surgical oncology. 2013;20(2):430-9.
19. Westgaard A, Tafjord S, Farstad IN, Cvancarova M, Eide TJ, Mathisen O, et al. Pancreatobiliary versus intestinal histologic type of differentiation is an independent prognostic factor in resected periampullary adenocarcinoma. BMC cancer. 2008;8:170.
20. Zhao XQ, Dong JH, Zhang WZ, Liu Z. Prognosis of ampullary cancer based on immunohistochemical type and expression of osteopontin. Diagnostic pathology. 2011;6:98.
21. de Paiva Haddad LB, Patzina RA, Penteado S, Montagnini AL, da Cunha JE, Machado MC, et al. Lymph node involvement and not the histophatologic subtype is correlated with outcome after resection of adenocarcinoma of the ampulla of vater. JGastrointestSurg. 2010;14(4):719-28.
22. Hruban RH, Goggins M, Parsons J, Kern SE. Progression model for pancreatic cancer. ClinCancer Res. 2000;6(8):2969-72.
23. Ang DC, Shia J, Tang LH, Katabi N, Klimstra DS. The utility of immunohistochemistry in subtyping adenocarcinoma of the ampulla of vater. The American journal of surgical pathology. 2014;38(10):1371-9.
24. Detlefsen S, Jakobsen M, Nielsen MFB, Klöppel G, Mortensen MB. Expression of CD117, CK17, CK20, MUC4, villin and mismatch repair deficiency in pancreatic intraductal papillary mucinous neoplasm. Pathol Res Pract. 2021;217:153312.
25. Klausen P, Kovacevic B, Toxvaerd A, Kalaitzakis E, Karstensen JG, Rift CV, et al. Subtyping of intraductal papillary mucinous neoplasms - pitfalls of MUC1 immunohistochemistry. Apmis. 2019;127(1):27-32.
26. Sundhedsstyrelsen C. Nye kræfttilfælde i Danmark 2018. 2018.
27. Ahmad-Nielsen SA. Frequency of DNA mismatch repair deficiency in pancreatic ductal adenocarcinoma. Odense, Denmark: University of Southern Denmark (SDU); 2020.
28. Bosman FT, Carneiro F, Hruban RH, Theise ND. WHO Classification of Tumours of the Digestive System. Lyon: International Agency for Research on Cancer; 2010. 1-417 p.
29. Lüttges J, Schemm S, Vogel I, Hedderich J, Kremer B, Klöppel G. The grade of pancreatic ductal carcinoma is an independent prognostic factor and is superior to the immunohistochemical assessment of proliferation. The Journal of pathology. 2000;191(2):154-61.
30. Hruban RH, Pitman MB, Klimstra DS. Tumors of the pancreas. Washington, D.C.: American Registry of Pathology; 2007. 1-422 p.
31. Klöppel G, Adsay NV. Chronic pancreatitis and the differential diagnosis versus pancreatic cancer. ArchPathol Lab Med. 2009;133(3):382-7.

32. Zamboni G, Capelli P, Scarpa A, Bogina G, Pesci A, Brunello E, et al. Nonneoplastic mimickers of pancreatic neoplasms. Arch Pathol Lab Med 2009;133(3):439-53.
33. Aichler M, Seiler C, Tost M, Siveke J, Mazur PK, Da Silva-Buttkus P, et al. Origin of pancreatic ductal adenocarcinoma from atypical flat lesions: a comparative study in transgenic mice and human tissues. The Journal of pathology. 2012;226(5):723-34.
34. Moffitt RA, Marayati R, Flate EL, Volmar KE, Loeza SG, Hoadley KA, et al. Virtual microdissection identifies distinct tumor- and stroma-specific subtypes of pancreatic ductal adenocarcinoma. Nature genetics. 2015;47(10):1168-78.
35. Kalimuthu SN, Wilson GW, Grant RC, Seto M, O'Kane G, Vajpeyi R, et al. Morphological classification of pancreatic ductal adenocarcinoma that predicts molecular subtypes and correlates with clinical outcome. Gut. 2020;69(2):317-28.
36. Adsay NV, Basturk O, Bonnett M, Kilinc N, Andea AA, Feng J, et al. A proposal for a new and more practical grading scheme for pancreatic ductal adenocarcinoma. AmJSurgPathol. 2005;29(6):724-33.
37. Fukushima N, Hruban RH, Kato Y, Klimstra DS, Kl”ppel G, Shimizu M, et al. Ductal adenocarcinoma variants and mixed neoplasms of the pancreas. In: Bosman FT, Carneiro F, Hruban RH, Theise ND, editors. WHO Classification of Tumours of the Digestive System. World Health Organization Classification of Tumours. 4. Lyon: International Agency for Research on Cancer (IARC); 2010. p. 292-5.
38. Hruban RH, Takaori K, Klimstra DS, Adsay NV, bores-Saavedra J, Biankin AV, et al. An illustrated consensus on the classification of pancreatic intraepithelial neoplasia and intraductal papillary mucinous neoplasms. AmJSurgPathol. 2004;28(8):977-87.
39. Hruban RH, Adsay NV, Esposito I, Fukushima N, Furukawa T, Klöppel G, et al. Pancreatic ductal adenocarcinoma. In: Board WCoTE, editor. Digestive System Tumours. 5. Lyon (France): World Health Organization; 2019. p. 322-32.
40. Hruban RH, Adsay NV, Albores-Saavedra J, Compton C, Garrett ES, Goodman SN, et al. Pancreatic intraepithelial neoplasia: a new nomenclature and classification system for pancreatic duct lesions. AmJSurgPathol. 2001;25(5):579-86.
41. Klimstra D, Hruban RH, Klöppel G. Acinar cell neoplasms of the pancreas. In: Bosman FT, Carneiro F, Hruban RH, Theise ND, editors. WHO Classification of Tumours of the Digestive System. 4. Lyon: International Agency for Research on Cancer (IARC); 2010. p. 314-8.
42. Maitra A, Adsay NV, Argani P, Iacobuzio-Donahue C, De Marzo A, Cameron JL, et al. Multicomponent analysis of the pancreatic adenocarcinoma progression model using a pancreatic intraepithelial neoplasia tissue microarray. Modern pathology : an official journal of the United States and Canadian Academy of Pathology, Inc. 2003;16(9):902-12.
43. Detlefsen S, Sipos B, Feyerabend B, Klöppel G. Pancreatic fibrosis associated with age and ductal papillary hyperplasia. Virchows Arch. 2005;447(5):800-5.
44. Jimenez RE, Z'Graggen K, Hartwig W, Graeme-Cook F, Warshaw AL, Fernandez-del Castillo C. Immunohistochemical characterization of pancreatic tumors induced by dimethylbenzanthracene in rats. The American journal of pathology. 1999;154(4):1223-9.
45. Schmid RM, Klöppel G, Adler G, Wagner M. Acinar-ductal-carcinoma sequence in transforming growth factor-alpha transgenic mice. Annals of the New York Academy of Sciences. 1999;880:219-30.

46. Wagner M, Luhrs H, Klöppel G, Adler G, Schmid RM. Malignant transformation of duct-like cells originating from acini in transforming growth factor transgenic mice. Gastroenterology. 1998;115(5):1254-62.
47. Esposito I, Seiler C, Bergmann F, Kleeff J, Friess H, Schirmacher P. Hypothetical progression model of pancreatic cancer with origin in the centroacinar-acinar compartment. Pancreas. 2007;35(3):212-7.
48. Zhu L, Shi G, Schmidt CM, Hruban RH, Konieczny SF. Acinar cells contribute to the molecular heterogeneity of pancreatic intraepithelial neoplasia. The American journal of pathology. 2007;171(1):263-73.
49. Terris B, Fukushima N, Hruban RH. Serous neoplasms of the pancreas. In: Bosman FT, Carneiro F, Hruban RH, Theise ND, editors. WHO Classification of Tumours of the Digestive System. World Health Organization Classification of Tumours. 4. Lyon: International Agency for Research on Cancer (IARC); 2010. p. 296-9.
50. Zamboni G, Scarpa A, Bogina G, Iacono C, Bassi C, Talamini G, et al. Mucinous cystic tumors of the pancreas: clinicopathological features, prognosis, and relationship to other mucinous cystic tumors. AmJSurgPathol. 1999;23(4):410-22.
51. Schlitter AM, Esposito I. [Pathology and classification of intraductal papillary mucinous neoplasms of the pancreas]. In German. Chirurg. 2012;83(2):110-5.
52. Adsay NV, Fukushima N, Furukawa T, Hruban RH, Klimstra DS, Klöppel G, et al. Intraductal neoplasms of the pancreas. In: Bosman FT, Carneiro F, Hruban RH, Theise ND, editors. WHO Classification of Tumours of the Digestive System. World Health Organization Classification of Tumours. 4. Lyon: International Agency for Research on Cancer (IARC); 2010. p. 304-13.
53. Sohn TA, Yeo CJ, Cameron JL, Hruban RH, Fukushima N, Campbell KA, et al. Intraductal papillary mucinous neoplasms of the pancreas: an updated experience. AnnSurg. 2004;239(6):788-97.
54. Suda K, Hirai S, Matsumoto Y, Mogaki M, Oyama T, Mitsui T, et al. Variant of intraductal carcinoma (with scant mucin production) is of main pancreatic duct origin: a clinicopathological study of four patients. AmJGastroenterol. 1996;91(4):798-800.
55. Brune K, Abe T, Canto M, O'Malley L, Klein AP, Maitra A, et al. Multifocal neoplastic precursor lesions associated with lobular atrophy of the pancreas in patients having a strong family history of pancreatic cancer. AmJSurgPathol. 2006;30(9):1067-76.
56. Basturk O, Esposito I, Fukushima N, Furukawa T, Hong SM, Klöppel G, et al. Pancreatic intraductal papillary mucinous neoplasm. WHO Classification of Tumours Editorial Board Digestive system tumours. 5 ed. Lyon: International Agency for Research on Cancer 2019; 2019.
57. Mattiolo P, Hong SM, Paolino G, Rusev BC, Marchegiani G, Salvia R, et al. CD117 Is a Specific Marker of Intraductal Papillary Mucinous Neoplasms (IPMN) of the Pancreas, Oncocytic Subtype. Int J Mol Sci. 2020;21(16).
58. Tajiri T, Tate G, Inagaki T, Kunimura T, Inoue K, Mitsuya T, et al. Intraductal tubular neoplasms of the pancreas: histogenesis and differentiation. Pancreas. 2005;30(2):115-21.
59. Yamaguchi H, Shimizu M, Ban S, Koyama I, Hatori T, Fujita I, et al. Intraductal tubulopapillary neoplasms of the pancreas distinct from pancreatic intraepithelial neoplasia and intraductal papillary mucinous neoplasms. AmJSurgPathol. 2009;33(8):1164-72.
60. Ohike N, Kosmahl M, Kl”ppel G. Mixed acinar-endocrine carcinoma of the pancreas. A clinicopathological study and comparison with acinar-cell carcinoma. Virchows Arch. 2004;445(3):231-5.

61. Klöppel G, Hruban RH, Klimstra D. Solid-pseudopapillary neoplasm of the pancreas. In: Bosman FT, Carneiro F, Hruban RH, Theise ND, editors. WHO Classification of Tumours of the Digestive System. 4. Lyon: International Agency for Research on Cancer (IARC); 2010. p. 327-30.
62. Adamthwaite JA, Verbeke CS, Stringer MD, Guillou PJ, Menon KV. Solid pseudopapillary tumour of the pancreas: diverse presentation, outcome and histology. JOP : Journal of the pancreas. 2006;7(6):635-42.
63. Cao D, Antonescu C, Wong G, Winter J, Maitra A, Adsay NV, et al. Positive immunohistochemical staining of KIT in solid-pseudopapillary neoplasms of the pancreas is not associated with KIT/PDGFRA mutations. ModPathol. 2006;19(9):1157-63.
64. Liu BA, Li ZM, Su ZS, She XL. Pathological differential diagnosis of solid-pseudopapillary neoplasm and endocrine tumors of the pancreas. World journal of gastroenterology. 2010;16(8):1025-30.
65. Hammer ST, Owens SR. Pancreatoblastoma: a rare, adult pancreatic tumor with many faces. ArchPatholLab Med. 2013;137(9):1224-6.
66. Bien E, Godzinski J, Dall'igna P, Defachelles AS, Stachowicz-Stencel T, Orbach D, et al. Pancreatoblastoma: a report from the European cooperative study group for paediatric rare tumours (EXPeRT). EurJCancer. 2011;47(15):2347-52.
67. Morohoshi T, Hruban RH, Klimstra DS, Ohike N, Terris B. Pancreatoblastoma. In: Bosman FT, Carneiro F, Hruban RH, Theise ND, editors. WHO Classification of Tumours of the Digestive System. World Health Organization Classification of Tumours. 4. Lyon: International Agency for Research on Cancer (IARC); 2010. p. 319-21.
68. Salman B, Brat G, Yoon YS, Hruban RH, Singhi AD, Fishman EK, et al. The diagnosis and surgical treatment of pancreatoblastoma in adults: a case series and review of the literature. JGastrointestSurg. 2013;17(12):2153-61.
69. Campbell F, Verbeke CS. Endocrine Neoplasia. In: Campbell F, Verbeke CS, editors. Pathology of the Pancreas A Practical Approach. 1: Springer; 2013. p. 249-72.
70. Schron DS, Mendelsohn G. Pancreatic carcinoma with duct, endocrine, and acinar differentiation. A histologic, immunocytochemical, and ultrastructural study. Cancer. 1984;54(9):1766-70.
71. Ulich T, Cheng L, Lewin KJ. Acinar-endocrine cell tumor of the pancreas. Report of a pancreatic tumor containing both zymogen and neuroendocrine granules. Cancer. 1982;50(10):2099-105.
72. Lloyd RV, Osamura RY, Klöppel G, Rosai J, (Eds). Neoplasms of the neuroendocrine pancreas. In: Lloyd RV, Osamura RY, Klöppel G, Rosai J, editors. WHO Classification of Tumours of the Endocrine Organs. 1. 4 ed. Lyon: International Agency for Research on Cancer (IARC); 2017. p. 209-39.
73. Basturk O, Tang L, Hruban RH, Adsay V, Yang Z, Krasinskas AM, et al. Poorly differentiated neuroendocrine carcinomas of the pancreas: a clinicopathologic analysis of 44 cases. AmJSurgPathol. 2014;38(4):437-47.
74. Verbeke CS. Endocrine tumours of the pancreas. Histopathology. 2010;56(6):669-82.
75. Tang LH, Basturk O, Sue JJ, Klimstra DS. A Practical Approach to the Classification of WHO Grade 3 (G3) Well-differentiated Neuroendocrine Tumor (WD-NET) and Poorly Differentiated Neuroendocrine Carcinoma (PD-NEC) of the Pancreas. The American journal of surgical pathology. 2016;40(9):1192-202.

76. Samdani RT, Wasylishen AR, Halperin DM, Dasari A, Yao JC, Rashid A, et al. Loss of Menin Expression by Immunohistochemistry in Pancreatic Neuroendocrine Tumors: Comparison Between Primary and Metastatic Tumors. Pancreas. 2019;48(4):510-3.
77. Sonoda A, Yamashita YI, Kondo T, Hayashi H, Imai K, Higashi T, et al. Clinicopathological features and menin expression of pancreatic neuroendocrine neoplasm associated with multiple endocrine neoplasia type 1. J Hepatobiliary Pancreat Sci. 2020;27(12):984-91.
78. Klimstra DS, Arnold R, Capella C, Hruban RH, Kl"ppel G, Komminoth P, et al. Neuroendocrine neoplasms of the pancreas. In: Bosman FT, Carneiro F, Hruban RH, Theise ND, editors. WHO Classification of Tumours of the Digestive System. World Health Organization Classification of Tumours. 4. Lyon: International Agency for Research on Cancer (IARC); 2010. p. 322-7.
79. Campbell F, Cairns A, Duthie F, Feakins R. Dataset for the histopathological reporting of carcinomas of the pancreas, ampulla of Vater and common bile duct. Royal College of Pathologists (RCP). 2019.
80. Brierley JD, Gospodarowicz MK, Wittekind C, O'Sullivan B, Mason M, Asamura H, et al. TNM Classification of malignant tumours. 4 ed. Union for International Cancer Control (UICC): Wiley Blackwell; 2017.
81. Bang JY, Hawes R, Varadarajulu S. A meta-analysis comparing ProCore and standard fine-needle aspiration needles for endoscopic ultrasound-guided tissue acquisition. Endoscopy. 2016;48(4):339-49.
82. DiMaio CJ, Kolb JM, Benias PC, Shah H, Shah S, Haluszka O, et al. Initial experience with a novel EUS-guided core biopsy needle (SharkCore): results of a large North American multicenter study. EndoscIntOpen. 2016;4(9):E974-E9.
83. Fritscher-Ravens A, Brand L, Knofel WT, Bobrowski C, Topalidis T, Thonke F, et al. Comparison of endoscopic ultrasound-guided fine needle aspiration for focal pancreatic lesions in patients with normal parenchyma and chronic pancreatitis. AmJGastroenterol. 2002;97(11):2768-75.
84. Kandel P, Tranesh G, Nassar A, Bingham R, Raimondo M, Woodward TA, et al. EUS-guided fine needle biopsy sampling using a novel fork-tip needle: a case-control study. Gastrointestinal endoscopy. 2016;84(6):1034-9.
85. Larsen MH, Fristrup CW, Detlefsen S, Mortensen MB. Prospective evaluation of EUS-guided fine needle biopsy in pancreatic mass lesions. Endoscopy international open. 2018;6(2):E242-e8.
86. Moreno Luna LE, Kipp B, Halling KC, Sebo TJ, Kremers WK, Roberts LR, et al. Advanced cytologic techniques for the detection of malignant pancreatobiliary strictures. Gastroenterology. 2006;131(4):1064-72.
87. Lee YN, Moon JH, Kim HK, Choi HJ, Choi MH, Kim DC, et al. Core biopsy needle versus standard aspiration needle for endoscopic ultrasound-guided sampling of solid pancreatic masses: a randomized parallel-group study. Endoscopy. 2014;46(12):1056-62.
88. Sweeney J, Soong L, Goyal A. Endoscopic ultrasound-guided tissue acquisition of solid mass lesions of the pancreas: A retrospective comparison study of fine-needle aspiration and fine-needle biopsy. Diagn Cytopathol. 2020;48(4):322-9.
89. Pitman MB, Centeno BA, Ali SZ, Genevay M, Stelow E, Mino-Kenudson M, et al. Standardized terminology and nomenclature for pancreatobiliary cytology: the Papanicolaou Society of Cytopathology guidelines. Diagn Cytopathol. 2014;42(4):338-50.
90. Elek G, Gyokeres T, Schafer E, Burai M, Pinter F, Pap A. Early diagnosis of pancreatobiliary duct malignancies by brush cytology and biopsy. PatholOncolRes. 2005;11(3):145-55.

91. Jailwala J, Fogel EL, Sherman S, Gottlieb K, Flueckiger J, Bucksot LG, et al. Triple-tissue sampling at ERCP in malignant biliary obstruction. GastrointestEndosc. 2000;51(4 Pt 1):383-90.
92. Stewart CJ, Mills PR, Carter R, O'Donohue J, Fullarton G, Imrie CW, et al. Brush cytology in the assessment of pancreatico-biliary strictures: a review of 406 cases. JClinPathol. 2001;54(6):449-55.
93. Leiman G. My approach to pancreatic fine needle aspiration. JClinPathol. 2007;60(1):43-9.
94. Asokkumar R, Yung Ka C, Loh T, Kah Ling L, Gek San T, Ying H, et al. Comparison of tissue and molecular yield between fine-needle biopsy (FNB) and fine-needle aspiration (FNA): a randomized study. Endoscopy international open. 2019;7(8):E955-e63.
95. Bang JY, Hebert-Magee S, Navaneethan U, Hasan MK, Hawes R, Varadarajulu S. Randomized trial comparing the Franseen and Fork-tip needles for EUS-guided fine-needle biopsy sampling of solid pancreatic mass lesions. Gastrointestinal endoscopy. 2018;87(6):1432-8.
96. Itani KM, Taylor TV, Green LK. Needle biopsy for suspicious lesions of the head of the pancreas: pitfalls and implications for therapy. JGastrointestSurg. 1997;1(4):337-41.
97. Fetsch PA, Simsir A, Brosky K, Abati A. Comparison of three commonly used cytologic preparations in effusion immunocytochemistry. DiagnCytopathol. 2002;26(1):61-6.
98. Singhi AD, McGrath K, Brand RE, Khalid A, Zeh HJ, Chennat JS, et al. Preoperative next-generation sequencing of pancreatic cyst fluid is highly accurate in cyst classification and detection of advanced neoplasia. Gut. 2018;67(12):2131-41.
99. Kovacevic B, Karstensen JG, Havre RF, Pham KD, Giovannini M, Dabizzi E, et al. Initial experience with EUS-guided microbiopsy forceps in diagnosing pancreatic cystic lesions: A multicenter feasibility study (with video). Endoscopic ultrasound. 2018;7(6):383-8.
100. Kovacevic B, Klausen P, Hasselby JP, Karstensen JG, Rift CV, Kalaitzakis E, et al. A novel endoscopic ultrasound-guided through-the-needle microbiopsy procedure improves diagnosis of pancreatic cystic lesions. Endoscopy. 2018;50(11):1105-11.
101. Rift CV, Melchior LC, Kovacevic B, Klausen P, Toxværd A, Grossjohann H, et al. Targeted next-generation sequencing of EUS-guided through-the-needle-biopsy sampling from pancreatic cystic lesions. Gastrointestinal endoscopy. 2023;97(1):50-8.e4.
102. Thomsen MM, Larsen MH, Di Caterino T, Hedegaard Jensen G, Mortensen MB, Detlefsen S. Accuracy and clinical outcomes of pancreatic EUS-guided fine-needle biopsy in a consecutive series of 852 specimens. Endoscopic ultrasound. 2022;11(4):306-18.
103. Detlefsen S, Drewes AM, Vyberg M, Klöppel G. Diagnosis of autoimmune pancreatitis by core needle biopsy: application of six microscopic criteria. Virchows Arch. 2009;454(5):531-9.
104. Zamboni G, Capelli P, Pesci A, Beghelli S, Lüttges J, Klöppel G. Pancreatic head mass: what can be done? Classification: the pathological point of view. JOP : Journal of the pancreas. 2000;1(3 Suppl):77-84.
105. Fitzpatrick MJ, Hernandez-Barco YG, Krishnan K, Brugge W, Casey B, Pitman MB. Diagnostic yield of the SharkCore EUS-guided fine-needle biopsy. Journal of the American Society of Cytopathology. 2019;8(4):212-9.
106. Fitzpatrick MJ, Hernandez-Barco YG, Krishnan K, Casey B, Pitman MB. Evaluating triage protocols for endoscopic ultrasound-guided fine needle biopsies of the pancreas. Journal of the American Society of Cytopathology. 2020;9(5):396-404.

107. Detlefsen S, Mortensen MB, Pless TK, Cribe AS, de Muckadell OB. Laparoscopic and Percutaneous Core Needle Biopsy Plays a Central Role for the Diagnosis of Autoimmune Pancreatitis in a Single-Center Study From Denmark. Pancreas. 2015;44(6):845-58.
108. Detlefsen S, Joergensen MT, Mortensen MB. Microscopic findings in EUS-guided fine needle (SharkCore) biopsies with type 1 and type 2 autoimmune pancreatitis. Pathology international. 2017;67(10):514-20.
109. Kerdsirichairat T, Saini SD, Chamberlain PR, Prabhu A. Autoimmune Pancreatitis Diagnosed with Core Biopsy Obtained from a Novel Fork-Tip EUS Needle. ACG case reports journal. 2017;4:e7.
110. Liu H, Shi J, Anandan V, Wang HL, Diehl D, Blansfield J, et al. Reevaluation and identification of the best immunohistochemical panel (pVHL, Maspin, S100P, IMP-3) for ductal adenocarcinoma of the pancreas. ArchPatholLab Med. 2012;136(6):601-9.
111. Hedegaard Jensen G, Mortensen MB, Klöppel G, Nielsen MFB, Nielsen O, Detlefsen S. Utility of pVHL, maspin, IMP3, S100P and Ki67 in the distinction of autoimmune pancreatitis from pancreatic ductal adenocarcinoma. Pathol Res Pract. 2020;216(5):152925.
112. Esposito I, Kleeff J, Bergmann F, Reiser C, Herpel E, Friess H, et al. Most pancreatic cancer resections are R1 resections. AnnSurgOncol. 2008;15(6):1651-60.
113. Verbeke CS, Menon KV. Redefining resection margin status in pancreatic cancer. HPB : the official journal of the International Hepato Pancreato Biliary Association. 2009;11(4):282-9.
114. Lüttges J, Zamboni G, Klöppel G. Recommendation for the examination of pancreaticoduodenectomy specimens removed from patients with carcinoma of the exocrine pancreas. A proposal for a standardized pathological staging of pancreaticoduodenectomy specimens including a checklist. DigSurg. 1999;16(4):291-6.
115. Verbeke CS, Leitch D, Menon KV, McMahon MJ, Guillou PJ, Anthoney A. Redefining the R1 resection in pancreatic cancer. The British journal of surgery. 2006;93(10):1232-7.
116. Aaquist T, Fristrup CW, Hasselby JP, Hamilton-Dutoit S, Eld M, Pfeiffer P, et al. Prognostic significance of margin clearance in pancreaticoduodenectomy specimens with pancreatic ductal adenocarcinoma in a Danish population-based nationwide study. HPB : the official journal of the International Hepato Pancreato Biliary Association. 2023;25(7):826-35.
117. Chang DK, Johns AL, Merrett ND, Gill AJ, Colvin EK, Scarlett CJ, et al. Margin clearance and outcome in resected pancreatic cancer. JClinOncol. 2009;27(17):2855-62.
118. Jamieson NB, Chan NI, Foulis AK, Dickson EJ, McKay CJ, Carter CR. The prognostic influence of resection margin clearance following pancreaticoduodenectomy for pancreatic ductal adenocarcinoma. JGastrointestSurg. 2013;17(3):511-21.
119. Fiehn AK, Jepsen DNM, Achiam MP, Ugleholdt H, Federspiel B. Isolated tumor cells in regional lymph nodes in patients with adenocarcinoma of the esophagogastric junction might represent part of true metastases. Hum Pathol. 2019;93:90-6.
120. Holm MB, Verbeke CS. Prognostic Impact of Resection Margin Status on Distal Pancreatectomy for Ductal Adenocarcinoma. Curr Oncol. 2022;29(9):6551-63.
121. Gress DM, Edge SB, Greene FL, Washington MK, Asare EA, Brierley JD, et al. Principles of Cancer Staging. In: Amin MB, Edge S, Greene F, Byrd DR, Brookland RK, Washington MK, et al., editors. AJCC Cancer Staging Manual. 8 ed: Springer International Publishing; 2017. p. 3-30.

122. Chatterjee D, Katz MH, Rashid A, Varadhachary GR, Wolff RA, Wang H, et al. Histologic grading of the extent of residual carcinoma following neoadjuvant chemoradiation in pancreatic ductal adenocarcinoma: a predictor for patient outcome. Cancer. 2012;118(12):3182-90.
123. Evans DB, Rich TA, Byrd DR, Cleary KR, Connelly JH, Levin B, et al. Preoperative chemoradiation and pancreaticoduodenectomy for adenocarcinoma of the pancreas. Archives of surgery (Chicago, Ill : 1960). 1992;127(11):1335-9.
124. Ishikawa O, Ohhigashi H, Sasaki Y, Imaoka S, Iwanaga T, Teshima T, et al. [The histopathological effect of preoperative irradiation in adenocarcinoma of the periampullary region]. Nihon Gan Chiryo Gakkai shi. 1988;23(3):720-7.
125. Washington K, Berlin J, Branton P, Lawrence JB, Carter DK, Compton CC, et al. Protocol for the examination of specimens from patients with carcinoma of the pancreas. In: (CAP) CoAP, editor. United States: College of American Pathologists; 2016.
126. White RR, Xie HB, Gottfried MR, Czito BG, Hurwitz HI, Morse MA, et al. Significance of histological response to preoperative chemoradiotherapy for pancreatic cancer. Annals of surgical oncology. 2005;12(3):214-21.
127. Becker K, Mueller JD, Schulmacher C, Ott K, Fink U, Busch R, et al. Histomorphology and grading of regression in gastric carcinoma treated with neoadjuvant chemotherapy. Cancer. 2003;98(7):1521-30.
128. Tsekrekos A, Detlefsen S, Riddell R, Conner J, Mastracci L, Sheahan K, et al. Histopathologic tumor regression grading in patients with gastric carcinoma submitted to neoadjuvant treatment: results of a Delphi survey. Hum Pathol. 2019;84(2):26-34.
129. Verbeke C, Lohr M, Karlsson JS, Del Chiaro M. Pathology reporting of pancreatic cancer following neoadjuvant therapy: challenges and uncertainties. Cancer treatment reviews. 2015;41(1):17-26.
130. Janssen BV, Tutucu F, van Roessel S, Adsay V, Basturk O, Campbell F, et al. Amsterdam International Consensus Meeting: tumor response scoring in the pathology assessment of resected pancreatic cancer after neoadjuvant therapy. Modern pathology : an official journal of the United States and Canadian Academy of Pathology, Inc. 2021;34(1):4-12.
131. Janssen BV, van Roessel S, van Dieren S, de Boer O, Adsay V, Basturk O, et al. Histopathological tumour response scoring in resected pancreatic cancer following neoadjuvant therapy: international interobserver study (ISGPP-1). The British journal of surgery. 2022;110(1):67-75.
132. Lee SM, Katz MH, Liu L, Sundar M, Wang H, Varadhachary GR, et al. Validation of a Proposed Tumor Regression Grading Scheme for Pancreatic Ductal Adenocarcinoma After Neoadjuvant Therapy as a Prognostic Indicator for Survival. The American journal of surgical pathology. 2016;40(12):1653-60.
133. Cioc AM, Ellison EC, Proca DM, Lucas JG, Frankel WL. Frozen section diagnosis of pancreatic lesions. ArchPatholLab Med. 2002;126(10):1169-73.
134. Hornick JL, Lauwers GY, Odze RD. Immunohistochemistry can help distinguish metastatic pancreatic adenocarcinomas from bile duct adenomas and hamartomas of the liver. AmJSurgPathol. 2005;29(3):381-9.
135. Tiemann K, Heitling U, Kosmahl M, Kl”ppel G. Solid pseudopapillary neoplasms of the pancreas show an interruption of the Wnt-signaling pathway and express gene products of 11q. ModPathol. 2007;20(9):955-60.

136. Chetty R, Serra S, Salahshor S, Alsaad K, Shih W, Blaszyk H, et al. Expression of Wnt-signaling pathway proteins in intraductal papillary mucinous neoplasms of the pancreas: a tissue microarray analysis. HumPathol. 2006;37(2):212-7.
137. Sipos B, Kl"ppel G. [Acinar cell carcinomas and pancreatoblastomas: related but not the same]. In German. Pathologe. 2005;26(1):37-40.
138. Deschamps L, Handra-Luca A, O'Toole D, Sauvanet A, Ruszniewski P, Belghiti J, et al. CD10 expression in pancreatic endocrine tumors: correlation with prognostic factors and survival. HumPathol. 2006;37(7):802-8.
139. Chu PG, Schwarz RE, Lau SK, Yen Y, Weiss LM. Immunohistochemical staining in the diagnosis of pancreatobiliary and ampulla of Vater adenocarcinoma: application of CDX2, CK17, MUC1, and MUC2. The American journal of surgical pathology. 2005;29(3):359-67.
140. Kaimaktchiev V, Terracciano L, Tornillo L, Spichtin H, Stoios D, Bundi M, et al. The homeobox intestinal differentiation factor CDX2 is selectively expressed in gastrointestinal adenocarcinomas. ModPathol. 2004;17(11):1392-9.
141. Saad RS, Cho P, Silverman JF, Liu Y. Usefulness of Cdx2 in separating mucinous bronchioloalveolar adenocarcinoma of the lung from metastatic mucinous colorectal adenocarcinoma. AmJClinPathol. 2004;122(3):421-7.
142. Goldstein NS, Bassi D. Cytokeratins 7, 17, and 20 reactivity in pancreatic and ampulla of vater adenocarcinomas. Percentage of positivity and distribution is affected by the cut-point threshold. AmJClinPathol. 2001;115(5):695-702.
143. Harthimmer MR, Stolborg U, Pfeiffer P, Mortensen MB, Fristrup C, Detlefsen S. Mutational profiling and immunohistochemical analysis of a surgical series of ampullary carcinomas. Journal of clinical pathology. 2019;72(11):762-70.
144. Wachter DL, Schlabrakowski A, Hoegel J, Kristiansen G, Hartmann A, Riener MO. Diagnostic value of immunohistochemical IMP3 expression in core needle biopsies of pancreatic ductal adenocarcinoma. The American journal of surgical pathology. 2011;35(6):873-7.
145. Zou Z, Anisowicz A, Hendrix MJ, Thor A, Neveu M, Sheng S, et al. Maspin, a serpin with tumor-suppressing activity in human mammary epithelial cells. Science (New York, NY). 1994;263(5146):526-9.
146. Kim SM, Cho SJ, Jang WY, Kim DH, Shin HS, Jang MK, et al. Expression of maspin is associated with the intestinal type of gastric adenocarcinoma. Cancer research and treatment : official journal of Korean Cancer Association. 2005;37(4):228-32.
147. Song SY, Son HJ, Kim MH, Nam ES, Rhee JC, Park C. Prognostic significance of maspin expression in human gastric adenocarcinoma. Hepato-gastroenterology. 2007;54(75):973-6.
148. Ohike N, Maass N, Mundhenke C, Biallek M, Zhang M, Jonat W, et al. Clinicopathological significance and molecular regulation of maspin expression in ductal adenocarcinoma of the pancreas. Cancer letters. 2003;199(2):193-200.
149. Jhala N, Jhala D, Vickers SM, Eltoum I, Batra SK, Manne U, et al. Biomarkers in Diagnosis of pancreatic carcinoma in fine-needle aspirates. AmJClinPathol. 2006;126(4):572-9.
150. Kanno A, Satoh K, Kimura K, Hirota M, Umino J, Masamune A, et al. The expression of MUC4 and MUC5AC is related to the biologic malignancy of intraductal papillary mucinous neoplasms of the pancreas. Pancreas. 2006;33(4):391-6.

151. Terada T, Ohta T, Sasaki M, Nakanuma Y, Kim YS. Expression of MUC apomucins in normal pancreas and pancreatic tumours. JPathol. 1996;180(2):160-5.
152. Ueda M, Miura Y, Kunihiro O, Ishikawa T, Ichikawa Y, Endo I, et al. MUC1 overexpression is the most reliable marker of invasive carcinoma in intraductal papillary-mucinous tumor (IPMT). Hepato-gastroenterology. 2005;52(62):398-403.
153. Levi E, Klimstra DS, Andea A, Basturk O, Adsay NV. MUC1 and MUC2 in pancreatic neoplasia. JClinPathol. 2004;57(5):456-62.
154. Tomaszewska R, Karcz D, Stachura J. An immunohistochemical study of the expression of bcl-2 and p53 oncoproteins in pancreatic intraepithelial neoplasia and pancreatic cancer. IntJPancreatol. 1999;26(3):163-71.
155. Lin F, Shi J, Liu H, Zhang J, Zhang PL, Wang HL, et al. Immunohistochemical detection of the von Hippel-Lindau gene product (pVHL) in human tissues and tumors: a useful marker for metastatic renal cell carcinoma and clear cell carcinoma of the ovary and uterus. American journal of clinical pathology. 2008;129(4):592-605.
156. Lin F, Shi J, Liu H, Hull ME, Dupree W, Prichard JW, et al. Diagnostic Utility of S100P and von Hippel-Lindau Gene Product (pVHL) in Pancreatic Adenocarcinoma-With Implication of Their Roles in Early Tumorigenesis. The American journal of surgical pathology. 2008;32(1):78-91.
157. Becker T, Gerke V, Kube E, Weber K. S100P, a novel Ca(2+)-binding protein from human placenta. cDNA cloning, recombinant protein expression and Ca2+ binding properties. European journal of biochemistry. 1992;207(2):541-7.
158. Dim DC, Jiang F, Qiu Q, Li T, Darwin P, Rodgers WH, et al. The usefulness of S100P, mesothelin, fascin, prostate stem cell antigen, and 14-3-3 sigma in diagnosing pancreatic adenocarcinoma in cytological specimens obtained by endoscopic ultrasound guided fine-needle aspiration. Diagn Cytopathol. 2014;42(3):193-9.
159. Dowen SE, Crnogorac-Jurcevic T, Gangeswaran R, Hansen M, Eloranta JJ, Bhakta V, et al. Expression of S100P and its novel binding partner S100PBPR in early pancreatic cancer. The American journal of pathology. 2005;166(1):81-92.
160. Schwarte-Waldhoff I, Volpert OV, Bouck NP, Sipos B, Hahn SA, Klein-Scory S, et al. Smad4/DPC4-mediated tumor suppression through suppression of angiogenesis. ProcNatlAcadSciUSA. 2000;97(17):9624-9.
161. Portela-Gomes GM, Hacker GW, Weitgasser R. Neuroendocrine cell markers for pancreatic islets and tumors. ApplImmunohistochemMolMorphol. 2004;12(3):183-92.
162. Collisson EA, Sadanandam A, Olson P, Gibb WJ, Truitt M, Gu S, et al. Subtypes of pancreatic ductal adenocarcinoma and their differing responses to therapy. Nature medicine. 2011;17(4):500-3.
163. Bailey P, Chang DK, Nones K, Johns AL, Patch AM, Gingras MC, et al. Genomic analyses identify molecular subtypes of pancreatic cancer. Nature. 2016;531(7592):47-52.
164. CGARN CGARN. Integrated Genomic Characterization of Pancreatic Ductal Adenocarcinoma. Cancer cell. 2017;32(2):185-203.e13.
165. Collisson EA, Bailey P, Chang DK, Biankin AV. Molecular subtypes of pancreatic cancer. Nature reviews Gastroenterology & hepatology. 2019;16(4):207-20.

166. Noll EM, Eisen C, Stenzinger A, Espinet E, Muckenhuber A, Klein C, et al. CYP3A5 mediates basal and acquired therapy resistance in different subtypes of pancreatic ductal adenocarcinoma. Nature medicine. 2016;22(3):278-87.
167. Puleo F, Nicolle R, Blum Y, Cros J, Marisa L, Demetter P, et al. Stratification of Pancreatic Ductal Adenocarcinomas Based on Tumor and Microenvironment Features. Gastroenterology. 2018;155(6):1999-2013.e3.
168. Sivakumar S, de Santiago I, Chlon L, Markowetz F. Master Regulators of Oncogenic KRAS Response in Pancreatic Cancer: An Integrative Network Biology Analysis. PLoS medicine. 2017;14(1):e1002223.
169. Rahib L, Smith BD, Aizenberg R, Rosenzweig AB, Fleshman JM, Matrisian LM. Projecting cancer incidence and deaths to 2030: the unexpected burden of thyroid, liver, and pancreas cancers in the United States. Cancer research. 2014;74(11):2913-21.
170. Chaffee KG, Oberg AL, McWilliams RR, Majithia N, Allen BA, Kidd J, et al. Prevalence of germ-line mutations in cancer genes among pancreatic cancer patients with a positive family history. Genetics in medicine : official journal of the American College of Medical Genetics. 2018;20(1):119-27.
171. Pihlak R, Valle JW, McNamara MG. Germline mutations in pancreatic cancer and potential new therapeutic options. Oncotarget. 2017;8(42):73240-57.
172. Singhi AD, George B, Greenbowe JR, Chung J, Suh J, Maitra A, et al. Real-Time Targeted Genome Profile Analysis of Pancreatic Ductal Adenocarcinomas Identifies Genetic Alterations That Might Be Targeted With Existing Drugs or Used as Biomarkers. Gastroenterology. 2019;156(8):2242-53.e4.
173. Ahmad-Nielsen SA, Bruun Nielsen MF, Mortensen MB, Detlefsen S. Frequency of mismatch repair deficiency in pancreatic ductal adenocarcinoma. Pathol Res Pract. 2020;216(6):152985.
174. Hu ZI, Shia J, Stadler ZK, Varghese AM, Capanu M, Salo-Mullen E, et al. Evaluating Mismatch Repair Deficiency in Pancreatic Adenocarcinoma: Challenges and Recommendations. Clinical cancer research : an official journal of the American Association for Cancer Research. 2018;24(6):1326-36.
175. Humphris JL, Patch AM, Nones K, Bailey PJ, Johns AL, McKay S, et al. Hypermutation In Pancreatic Cancer. Gastroenterology. 2017;152(1):68-74.e2.
176. Laghi L, Beghelli S, Spinelli A, Bianchi P, Basso G, Di Caro G, et al. Irrelevance of microsatellite instability in the epidemiology of sporadic pancreatic ductal adenocarcinoma. PLoS One. 2012;7(9):e46002.
177. Liang D, Shi S, Liang C, Meng Q, Zhang B, Ni Q, et al. Mismatch repair status as a beneficial predictor of fluorouracil-based adjuvant chemotherapy for pancreatic cancer. Surgery. 2018;163(5):1080-9.
178. Planck M, Ericson K, Piotrowska Z, Halvarsson B, Rambech E, Nilbert M. Microsatellite instability and expression of MLH1 and MSH2 in carcinomas of the small intestine. Cancer. 2003;97(6):1551-7.
179. Silva VW, Askan G, Daniel TD, Lowery M, Klimstra DS, Abou-Alfa GK, et al. Biliary carcinomas: pathology and the role of DNA mismatch repair deficiency. Chinese clinical oncology. 2016;5(5):62.
180. Witkiewicz AK, McMillan EA, Balaji U, Baek G, Lin WC, Mansour J, et al. Whole-exome sequencing of pancreatic cancer defines genetic diversity and therapeutic targets. Nature communications. 2015;6:6744.
181. Chen ML, Chen JY, Hu J, Chen Q, Yu LX, Liu BR, et al. Comparison of microsatellite status detection methods in colorectal carcinoma. International journal of clinical and experimental pathology. 2018;11(3):1431-8.

182. Stelloo E, Jansen AML, Osse EM, Nout RA, Creutzberg CL, Ruano D, et al. Practical guidance for mismatch repair-deficiency testing in endometrial cancer. Ann Oncol. 2017;28(1):96-102.
183. Ahmad-Nielsen SA, Nielsen MFB, Mortensen MB, Detlefsen S. Frequency of DNA mismatch repair protein deficiency and microsatellite instability in pancreatic ductal adenocarcinoma. 2020.
184. Waddell N, Pajic M, Patch AM, Chang DK, Kassahn KS, Bailey P, et al. Whole genomes redefine the mutational landscape of pancreatic cancer. Nature. 2015;518(7540):495-501.
185. Murphy KM, Brune KA, Griffin C, Sollenberger JE, Petersen GM, Bansal R, et al. Evaluation of candidate genes MAP2K4, MADH4, ACVR1B, and BRCA2 in familial pancreatic cancer: deleterious BRCA2 mutations in 17%. Cancer research. 2002;62(13):3789-93.
186. Grant RC, Selander I, Connor AA, Selvarajah S, Borgida A, Briollais L, et al. Prevalence of germline mutations in cancer predisposition genes in patients with pancreatic cancer. Gastroenterology. 2015;148(3):556-64.

5. Metode

Litteratursøgning

Der foreligger ikke en samlet søgestrategi, da litteraturen er fremsøgt ad hoc (kun dansk og engelsk litteratur er anvendt).

Litteraturgennemgang

Oxford levels of evidence https://www.dmcg.dk/siteassets/kliniske-retningslinjer---skabeloner-og-vejledninger/oxford-levels-of-evidence-2009_dansk.pdf, som anbefalet fra DMCG, er anvendt til styrkegradering af anbefalingerne (Bilag 1).

Formulering af anbefalinger, høring og godkendelse

Nærværende retningslinje er en videreudvikling de tidligere retningslinjer på området: Den hidtil nyeste udgave "Pankreaspatologi" fra 2020. Som de tidligere retningslinjer er nærværende lavet i regi af DPCG. Sönke Detlefsen har suppleret og opdateret afsnit 3-4, der blev rundsendt pr. mail i april 2023 først til patologerne i DPCG bestyrelsen og dernæst til de øvrige DPCG bestyrelsesmedlemmer, som får mulighed for at kommentere/diskutere teksten pr. mail og/eller på DPCGs møde i slutningen af april 2023. Teksten i afsnit 3-4 er herefter rettet/ændret iht. konsensus opnået gennem kommentarer og ændringsforslag, og blev rundsendt på ny, denne gang dog kun til patologerne, inkl. nogle ekstra tilføjelser. Den 3. version af retningslinjen er i som den endelige udgave med afsnit 1 (Quick guide) udfærdiget og indsendt i oktober 2023.

Interessentinvolvering

De i forfatningen af disse anbefalinger involverede patologer er alle speciallæger i patologisk anatomi og cytologi og bestyrelsesmedlemmer i Dansk Pancreas Cancer Gruppe (DPCG). De involverede patologer arbejder med pankreaspatologi i Danmark. Der har ikke været patienter eller andre ikke-DMCG'ere involveret.

Anbefalinger, der udløser betydelig merudgift

Ingen anbefalinger i denne retningslinje vurderes at udløse betydelige merudgifter.

Behov for yderligere forskning

Ej anført.

Høring

Ej anført om retningslinjen har været i ekstern høring.

Godkendelse

Faglig godkendelse:
Godkendt af DPCG's bestyrelse oktober 2023.

Administrativ godkendelse:
1. november 2023.

Forfattere og habilitet

- Sönke Detlefsen, professor, overlæge, ph.d. Odense Universitetshospital (OUH)
- Stephen Hamilton Dutoit, professor, overlæge, dr. med. Aarhus Universitetshospital Skejby
- Deepthi Chiranth, overlæge, Rigshospitalet
- Martine Borrisholt, afdelingslæge, Aalborg Universitetshospital
- *Høringsgruppe: DPCG*

Forfatterne har ingen interessekonflikter ift. denne retningslinje.

Jf. Habilitetspolitikken henvises til deklaration via Lægemiddelstyrelsens hjemmeside for detaljerede samarbejdsrelationer: https://laegemiddelstyrelsen.dk/da/godkendelse/sundhedspersoners-tilknytning-til-virksomheder/lister-over-tilknytning-til-virksomheder/apotekere,-laeger,-sygeplejersker-og-tandlaeger

Plan for opdatering

Hidtil har opdatering af de kliniske retningslinjer under Dansk Pancreas Cancer Gruppe ikke været systematisk eller ensartet, men er sket når de enkelte arbejdsgrupper fandt behov for opdatering. Fremover vil opdateringsprocessen blive systematisk ved en årlig audit af retningslinjen ift. om der er tilkommet ny klinisk evidens.

Version af retningslinjeskabelon

Retningslinjen er udarbejdet i version 9.3 af skabelonen.

6. Monitorering

Udvikling af kvaliteten på dette område understøttes af viden fra DPCD i regi af Regionernes Kliniske Kvalitetsudviklingsprogram (RKKP), idet indikatorerne i databasen skal belyse relevante kliniske retningslinjer.

Den kliniske kvalitetsdatabases styregruppe har mandatet til at beslutte databasens indikatorsæt, herunder hvilke specifikke processer og resultater der monitoreres i databasen.

Standarder og indikatorer, samt plan for audit og feedback

Udredning og behandling af cancer pancreatis i Danmark monitoreres gennem resultater indrapporteret til Dansk Pancreas Cancer Database (DPCD), herunder med årlige offentlige rapporter. Inden offentliggørelsen kan rapporten kommenteres af de enkelte afdelinger/hospitaler. De monitorerede indikatorer for kvalitet i udredning og behandling gennemgås mhp. kvalitetsforbedringer og relevansen af de fastsatte standarder for hver enkelt indikator er blevet vurderet for behov for justering. Resultaterne af disse audits fremgår også af de årlige årsrapporter.

7. Bilag

Denne kliniske retningslinje har ingen bilag.

8. Om denne kliniske retningslinje

Denne kliniske retningslinje er udarbejdet i et samarbejde mellem Danske Multidisciplinære Cancer Grupper (DMCG.dk) og Regionernes Kliniske Kvalitetsudviklingsprogram (RKKP). Indsatsen med retningslinjer er forstærket i forbindelse med Kræftplan IV og har til formål at understøtte en evidensbaseret kræftindsats af høj og ensartet kvalitet i Danmark. Det faglige indhold er udformet og godkendt af den for sygdommen relevante DMCG. Sekretariatet for Kliniske Retningslinjer på Kræftområdet har foretaget en administrativ godkendelse af indholdet. Yderligere information om kliniske retningslinjer på kræftområdet kan findes på: www.dmcg.dk/kliniske-retningslinjer

Retningslinjen er målrettet klinisk arbejdende sundhedsprofessionelle i det danske sundhedsvæsen og indeholder systematisk udarbejdede udsagn, der kan bruges som beslutningsstøtte af fagpersoner og patienter, når de skal træffe beslutning om passende og korrekt sundhedsfaglig ydelse i specifikke kliniske situationer.

De kliniske retningslinjer på kræftområdet har karakter af faglig rådgivning. Retningslinjerne er ikke juridisk bindende, og det vil altid være det faglige skøn i den konkrete kliniske situation, der er afgørende for beslutningen om passende og korrekt sundhedsfaglig ydelse. Der er ingen garanti for et succesfuldt behandlingsresultat, selvom sundhedspersoner følger anbefalingerne. I visse tilfælde kan en behandlingsmetode med lavere evidensstyrke være at foretrække, fordi den passer bedre til patientens situation.

Retningslinjen indeholder, ud over de centrale anbefalinger (kapitel 1 – quick guide), en beskrivelse af grundlaget for anbefalingerne – herunder den tilgrundliggende evidens (kapitel 3), referencer (kapitel 4) og anvendte metoder (kapitel 5).
Anbefalinger mærket A baserer sig på stærkeste evidens og anbefalinger mærket D baserer sig på svageste evidens. Yderligere information om styrke- og evidensvurderingen, der er udarbejdet efter "Oxford Centre for Evidence-Based Medicine Levels of Evidence and Grades of Recommendations", findes her:

Generelle oplysninger om bl.a. patientpopulationen (kapitel 2) og retningslinjens tilblivelse (kapitel 5) er også beskrevet i retningslinjen. Se indholdsfortegnelsen for sidehenvisning til de ønskede kapitler.

Retningslinjeskabelonen er udarbejdet på baggrund af internationale kvalitetskrav til udvikling af kliniske retningslinjer som beskrevet af både AGREE II, GRADE og RIGHT.

For information om Sundhedsstyrelsens kræftpakker – beskrivelse af hele standardpatientforløbet med angivelse af krav til tidspunkter og indhold – se for det relevante sygdomsområde: https://www.sst.dk/

Denne retningslinje er udarbejdet med økonomisk støtte fra Sundhedsstyrelsen (Kræftplan IV) og RKKP.