Cervix cancer

– Patoanatomisk procedure

Version 1.0

GODKENDT
Faglig godkendelse 2. september 2022 (DGCG)
Administrativ godkendelse
15.november 2022 (Sekretariatet for Kliniske Retningslinjer på Kræftområdet)

REVISION
Planlagt: 15. november 2025
INDEKSERING
DGCG, cervix cancer

Indholdsfortegnelse

1. Anbefalinger (Quick guide) 2
Mikroskopiundersøgelse ved cervixcancer 2
Makroskopiundersøgelse ved cervixcancer 2
2. Introduktion 3
3. Grundlag 4
Mikroskopiundersøgelse ved cervixcancer 4
Makroskopiundersøgelse ved cervixcancer 19
4. Referencer 24
5. Metode 26
6. Monitorering 27
7. Bilag 27
8. Om denne kliniske retningslinje 28

1. Anbefalinger (Quick guide)

Mikroskopiundersøgelse ved cervixcancer

1. **Cervixcancer klassificeres i henhold til Female Genital Tumours, WHO Classification of Tumours, fra 2020 (D)**

2. **I alle typer af histologiske præparater angives tumormål. Ved biopsier angives tumormål, og hvis vævet kan orienteres da som invasionsdybde og flademål af største tumorområde. Ved operationspræparater (konus, trachelektomi og hysterektomi) angives invasionsdybde og flademål i kraniokaudal, lateral-lateral og anterior-posterior retning (D)**

3. **Karinvasion verificeres immunhistokemisk og kan, men skal ikke, kvantificeres (D)**

4. **Ved multifokalt karcinom FIGO IA baseres stadiet på invasionsdybden af det største selvstændige invasive fokus (D).**

5. **Ved nydiagnosticeret cervixcancer uføres audit med genbedømmelse af forudgående normale cytologiske og/eller histologiske prøver fra cervix som beskrevet i Sundhedsstyrelsens anbefalinger for screening for livmoderhalskræft (D)**

Makroskopiundersøgelse ved cervixcancer

6. **Konus præparater skal modtages i ét intakt og uåbnet vævsstykke for at tumors mål og relation til resektionsrandene kan angives (D)**

7. **Ved cervixkarcinom i både konus og hysterektomipræparat angives det samlede tumormål for præparaterne (D)**

2. Introduktion

I Danmark diagnosticeres der cirka 350 nye tilfælde af livmoderhalskræft om året. Udredning, behandling samt opfølgning er centraliseret på Rigshospitalet, Odense Universitetshospital og Aarhus Universitetshospital. Diagnostik og stadieinddeling fortages i henhold til FIGO-klassifikationen (1).

Formål

Det overordnede formål med retningslinjen er at understøtte en evidensbaseret kræftindsats af høj og ensartet kvalitet på tværs af Danmark.

Ved den patoanatomiske undersøgelse gives oplysninger om tumortype, udbredning, størrelse og pTNM samt FIGO stadium. Den patoanatomiske undersøgelse skal følge internationale anerkendte metoder og nomenklatur.
Den patoanatomiske undersøgelse omfatter makroskopisk beskrivelse, mikroskopi med tilhørende immunfarvninger og evt. supplerende molekylærbiologiske undersøgelser. Kliniske oplysninger indgår ligeledes i den patoanatomiske undersøgelse.

Patientgruppe

Alle patienter med cervixcancer, der er undersøgt ved patoanatomisk undersøgelse.

Målgruppe for brug af retningslinjen

Denne retningslinje skal primært understøtte det kliniske arbejde og udviklingen af den kliniske kvalitet, hvorfor den primære målgruppe er klinisk arbejdende sundhedsprofessionelle i det danske sundhedsvæsen, primært patologer, gynækologer og onkologer.

3. Grundlag

Mikroskopiundersøgelse ved cervixcancer

1. **Cervixcancer klassificeres i henhold til Female Genital Tumours, WHO Classification of Tumours, fra 2020 (D)**

2. **I alle typer af histologiske præparater angives tumormål. Ved biopsier angives tumormål, og hvis vævet kan orienteres da som invasionsdybde og flademål af største tumorområde. Ved operationspræparater (konus, trachelektomi og hysterektomi) angives invasionsdybde og flademål i kraniokaudal, lateral-lateral og anterior-posterior retning (D)**

3. **Karinvasion verificeres immunhistokemisk og kan, men skal ikke, kvantificeres (D)**

4. **Ved multifokalt karcinom FIGO IA baseres stadiet på invasionsdybden af det største selvstændige invasive fokus (D).**

5. **Ved nydiagnosticeret cervixcancer uføres audit med genbedømmelse af forudgående normale cytologiske og/eller histologiske prøver fra cervix som beskrevet i Sundhedsstyrelsens anbefalinger for screening for livmoderhalskræft (D)**

Den mikroskopiske undersøgelse af cervix karcinomer omfatter beskrivelse af tumortype, herunder høj-risiko human papillomavirus (hr-HPV)/p16 status, tumor størrelse, invasionsdybden, resektionsrandene, karinvasion, multifokalitet, pTNM og FIGO stadium.

Tumortyper og hr-HPV-status

Ved beskrivelse og stillingtagen til tumortypen anvendes den af WHO rekommanderede inddeling og klassifikation af tumortyperne, som er anført og beskrevet i Female Genital Tumours, WHO Classification of Tumours, fra 2020 (WHO 2020), hvortil der henvises (1).

Karcinomerne i cervix inddeles efter udgangspunkt samt efter hr-HPV-status/p16 status i hr-HPV associerede eller hr-HPV uafhængige karcinomer.

Planocellulært karcinom

De planocellulære karcinomer udgør størstedelen af karcinomerne i cervix uteri. I Danmark udgør de planocellulære karcinomer mere end 70% af samtlige karcinomer i cervix uteri. I mere end 90% af disse kan der påvises hr-HPV og p16 overekspression. P16 status bruges som surrogat markør for hr-HPV (1).

I WHO 2020, som er den internationalt anvendte klassifikation, inddeles de planocellulære karcinomer i de hr-HPV associerede og hr-HPV uafhængige planocellulære karcinomer, og det anbefales, at der foretages p16 immunfarvning eller hr-HPV-bestemmelse, herunder typebestemmelse, for at karakterisere det planocellulære karcinom som +/- hr-HPV afhængigt. I tilfælde af manglende undersøgelse for p16 eller hr-HPV, anvendes tumortypen, planocellulært karcinom, NOS. Den relevante SNOMED kode anvendes; M80853 *Planocellulært karcinom, HPV associeret*, M80863 *Planocellulært karcinom, HPV uafhængigt* eller M80703 *Planocellulært karcinom* (når HPV-test eller p16 ikke er udført). Det anbefales ikke at gradere de planocellulære karcinomer. Følgende immunhistokemiske farvninger er positive i planocellulære karcinomer: p63, p40 og CK5 eller CK5/6 (kan være negative i lavt differentierede planocellulære karcinomer). CK7 er desuden ofte positiv i planocellulære karcinomer.

Adenokarcinom

Adenokarcinomerne udgør 10-25% af karcinomerne i cervix uteri (1). Adenokarcinomerne udgør en større andel af karcinomerne efter indførelse af screening for livmoderhalskræft, hvor man opdager mange af forstadierne til planocellulært karcinom, inden de udvikler sig til planocellulært karcinom.

Adenokarcinomerne er oftest relateret til hr-HPV infektion, specielt til HPV-typerne 18, 16 og 45, og inddeles lige som de planocellulære karcinomer i hr-HPV associerede og hr-HPV uafhængige adenokarcinomer. Det anbefales, at der foretages p16 immunfarvning eller hr-HPV-bestemmelse, herunder typebestemmelse, for at karakterisere adenokarcinomet som +/- hr-HPV afhængigt. Den relevante SNOMED kode anvendes; M84833 *Adenokarcinom, HPV-associeret*, M84843 *Adenokarcinom, HPV uafhængigt* eller M81403 *Adenokarcinom, NOS.* For subtyperne af hr-HPV uafhængigt adenokarcinom tilføjes supplerende SNOMED-kode (se kodevejledningen på www.patobank.dk).

Adenokarcinomerne inddeles i hr-HPV associerede og hr-HPV uafhængige adenokarcinomer (2).

Hr-HPV associerede	**Hr-HPV uafhængige**
Vanlig type - Endocervikalt adenokarcinom NOS - Villoglandulær variant - Mikropapillær variant Mucinøs type - Mucinøst adenokarcinom NOS - Intestinalt adenokarcinom - Signetringscelle adenokarcinom - Stratificeret mucinproducerende karcinom (ISMC, invasive statified mucin-producing carcinoma) Andre typer - Adenoskvamøst karcinom - Adenonodi basalt karcinom - Mucoepidermoidt karcinom Adenokarcinom NOS	Gastrisk type Clear celle type Mesonefrisk type Andre typer - Endometrioidt - Karcinosarkom - Udifferentieret karcinom - Adenosarkom Adenokarcinom NOS

Tabel 1. Oversigt over adenokarcinom i cervix uteri (1).

Hr-HPV associeret adenokarcinom

De hr-HPV associerede endocervikale adenokarcinomer er langt de hyppigste og inddeles i vanlig type af endocervikalt adenokarcinom, som udgør langt størstedelen af de endocervikale adenokarcinomer, og den mucinøse type, som udgør en mindre del af de endocervikale adenokarcinomer. Vanlig type af endocervikalt adenokarcinom kan have varierende vækstmønstre som fx glandulær, kribriform, solid, enkeltcelleinfiltrerende, makrocystisk, mikrocystisk. Dertil kommer, at der kan ses mucin sekretion i < 50%, og at der fokalt kan ses villoglandulært vækstmønster.
Under den vanlige type af endocervikalt karcinom, beskriver WHO 2020 to varianter (se tabel 1).
Villoglandulær variant er karakteriseret ved en dominerende eksofytisk vækst med papillære strukturer af varierende tykkelse og længde med central fibrovaskulær bindevævsgrundstok beklædt med cylindrisk epitel af samme udseende som det ses ved vanlig type, og ofte med beskeden eller manglende stromal invasion.
Mikropapillær variant er karakteriseret ved små, tætliggende papillære grupper af tumorceller med omgivende spaltedannelse, og som beskrives som havende dårlig prognose (3).

I den mucinøse type af hr-HPV associeret adenokarcinom findes intracytoplasmatisk mucin i ≥ 50% af tumorcellerne. Hr-HPV associeret mucinøst adenokarcinom inddeles i følgende undertyper: *Intestinalt adenokarcinom*, hvor bægerceller/goblet celler og/eller enteroendokrine celler udgør ≥ 50% af tumor, *signetrings celle adenokarcinom* med dyskohæsive tumorceller med signetrings morfologi med cytoplasmatisk

mucin svarende til ≥ 50% af tumorcellerne samt *stratificeret mucinproducerende karcinom*, som ofte ses i forbindelse med SMILE (stratificeret mucin producerende intraepitelial læsion), og som består af invasive reder af stratificeret epitel med intracytoplasmatisk mucin.

Ved immunhistokemisk undersøgelse findes de hr-HPV associerede endocervikale adenokarcinomer med p16 overekspression (positiv) og desuden oftest positive for CK7, PAX8 (75%), CEAm og kan være positive i CDX2. Der er ingen reaktion ved immunhistokemisk farvning for østrogenreceptor (ER), progesteronreceptor (PGR), vimentin, CK20 og SATB2.

I WHO 2020 foreslår man et graderingssystem baseret på morfologi/vækstmønster med grad A-C til at gradere de hr-HPV associerede endocervikale adenokarcinomer (Silva graderingssystem). Dette graderingssystem har ifølge WHO 2020 en acceptabel reproducerbarhed og har vist sammenhæng mellem det invasive vækstmønster og risikoen for lymfeknude metastaser (4, 5). Graderingssystemet kan anvendes, men er ikke obligatorisk.

Mønster A (ikke-destruktiv invasion): Proliferation af velafgrænsede glandulære strukturer med runde konturer og kompleks intraglandulær vækst (kribriform/papillær vækst) kan accepteres. Der ses ikke solidt eller destruktivt vækstmønster, og der ses ikke lymfekarinvasion (- LVSI) i Mønster A.

Mønster B (fokal destruktiv invasion): Individuelt beliggende eller mindre grupper af tumorceller blandt runde, veldifferentierede glandulære strukturer. Der forekommer ikke solidt vækstmønster. Der er fokalt inflammeret og/eller desmoplastisk stroma. Der kan forekomme lymfekarinvasion (+/- LVSI).

Mønster C (diffus destruktiv invasion): Diffust infiltrative glandulære strukturer med udbredt desmoplasi. Der kan ses en solid, lavt differentieret komponent. Der kan forekomme lymfekarinvasion (+/- LVSI).

Hr-HPV uafhængigt adenokarcinom

De hr-HPV uafhængige adenokarcinomer er mere sjældne. Disse omfatter undertyperne gastrisk-type adenokarcinom, clear celle adenokarcinom og mesonefrisk adenokarcinom.

Gastrisk-type adenokarcinom er karakteriseret ved at udvise gastrisk/pylorisk differentiering og har ikke relation til hr-HPV. Karakteristisk har de glandulære tumorceller et blegt eller klart cytoplasma med tydelige cellegrænser med påvisning af neutralt mucin, der ses som pink/rødlig farve ved Alcian-Blue/PAS farvning, i modsætning til endocervikalt mucin, som er surt og farves mørkt lilla. Der kan ses apikale mitoser og apoptoser, selvom dette ikke er et iøjnefaldende træk. Arkitekturen varierer fra ekstremt veldifferentieret (tidligere betegnet minimal deviation adenokarcinom) til lavt differentieret adenokarcinom. Nogle tilfælde er relateret til Peutz-Jeghers syndrome (germline STK11 mutation). Ved immunhistokemiske farvninger findes positiv reaktion i MUC6 og abnorm p53 i 50% af tilfældene. P16 er negativ eller fokal (normal ekspression), og der er negativ reaktion i ER og PGR. PAX8, CK7 og CEAm er ofte positive, og CK20 og CDX2 kan være fokalt positive. Gastrisk-type adenokarcinom er en aggressiv tumortype med dårlig prognose uanset tumors arkitektur (6).

Clear celle adenokarcinom kan forekomme sporadisk eller være relateret til eksposition for diethylstilestrol i fosterlivet. Clear celle adenokarcinom svarer til clear celle adenokarcinomer andre steder i genitalia interna, og

er karakteriseret ved at have tumorceller med rigeligt klart, eosinofilt eller granuleret cytoplasma med glandulære strukturer, som ofte har et tubulocystisk vækstmønster ofte med luminal hobnail konfiguration. Ved immunhistokemiske farvninger findes oftest positiv reaktion i napsin A, HNF1β og i AMACR (P504S). Der er oftest negativ reaktion i ER og GATA3. P16 kan være diffus positiv trods manglende association til hr-HPV.

Mesonefrisk adenokarcinom er typisk relateret til mesonefriske reminiscenser/rester og forekommer i lateralvæggen af cervix uteri. De udviser typisk et tubulært vækstmønster med luminal eosinofilt sekret, men flere andre vækstmønstre kan ses. Tumorcellerne er kubiske og ret ensartede med små, ikke iøjnefaldende nukleoler og varierende antal mitoser. Ved immunhistokemiske farvninger findes positiv reaktion i GATA3, PAX8 og CD10 (luminal farvning). Der er negativ reaktion i ER, p16 og (oftest) i Napsin A og AMACR (P504S). Der kan være positiv reaktion i TTF-1 og calretinin. Der vil være fokal, pletvis reaktion for p53 (normal ekspression).

Andre typer af karcinom i cervix uteri

Af WHO 2020 fremgår, at der ud over de ovenfor beskrevne planocellulære karcinomer og adenokarcinomer kan ses andre sjældne histologiske subtyper med udgangspunkt i cervix uteri; endometrioid-type adenokarcinom, karcinosarkom, adenoskvamøst karcinom, mukoepidermoidt karcinom, adenoidt basalt karcinom, udifferentieret karcinom og neuroendokrine tumorer.

Endometrioid-type adenokarcinom er en meget sjælden histologisk type i cervix, og forventes at udgå fra endometriosefoci i cervix. Diagnosen skal stilles med forsigtighed, da der oftere vil være tale om spredning fra endometrioidt adenokarcinom i endometriet. Morfologisk kan tumor have lighed med HPV-associeret endocervikalt adenokarcinom, men adskiller sig herfra ved, at der ikke ses apikale mitoser eller karyorrhexis ved lav forstørrelse, men derimod ledsagende endometriose, planocellulær uddifferentiering, sekretorisk morfologi og oftest positiv immunhistokemisk reaktion for PAX8, ER og PGR, medens der vil være normal ekspression af p16 og p53. hr-HPV-test vil være negativ. For sikker diagnose kræves, at endometrioidt adenokarcinom i endometriet er udelukket.

Primært serøst adenokarcinom i cervix er udgået af WHO-klassifikationen fra 2020, hvilket betyder, at serøst adenokarcinom i cervix må forventes at være spredning fra serøst adenokarcinom i endometriet, fx isthmus corpus uteri eller fra high-grade serøst adenokarcinom i tuba, ovarium eller peritoneum.

Karcinosarkom defineres i WHO 2020 som en bifasisk tumor, som indeholder en malign karcinomatøs og sarkomatøs komponent. De samme genetiske forandringer kan identificeres i begge komponenter, og tumor skal opfattes som et karcinom, hvor sarkomkomponenten skyldes dedifferentiering (epitelial-mesenkymal transition) under tumors udvikling. Tumor er meget sjælden i cervix sammenlignet med hyppigheden i corpus uteri. Makroskopisk vil tumor forventes at være polypøs med nekrose og blødning, og ved mikroskopi udgøres den epiteliale komponent af en eller flere histologiske subtyper, som ses i cervix (fx planocellulært karcinom, adenokarcinom eller neuroendokrint karcinom), og den mesenkymale komponent af fibrosarkom eller endometrioidt stromalt sarkom. Heterologe elementer kan ses.

Adenoskvamøst karcinom er en malign epitelial tumor i cervix, som har både planocellulær og glandulær morfologi, og hvor begge karcinomkomponenter er erkendelige på HE-snit alene. HPV type 16 og/eller 18 kan

påvises i mange tilfælde. Ved immunhistokemisk undersøgelse ses p16 overekspression i begge komponenter. Desuden vil der typisk ses positiv reaktion for CK7, CEAm og PAX8 i adenokarcinom og for p63 og p40 i planocellulært karcinom. Den tidligere betegnelse glassy cell karcinom, som kunne opfattes som lavt differentieret adenoskvamøst karcinom, er udgået i WHO 2020 opdateringen. En vigtig differentialdiagnose er planocellulært karcinom med spredte mucin producerende celler, men for diagnosen adenoskvamøst karcinom kræves en tydelig samtidig adenokarcinomatøs morfologi.

Adenoid basal karcinom er en epitelial tumor opbygget af små runde, ensartede basaloide celler med sparsomt cytoplasma. Tumorcellerne lejres typisk i små afrundede reder eller strenge, som kan ses med perifer kernepalisadering, cystiske lumina, clear celle morfologi og fokal glandulær eller planocellulær uddifferentiering. Tumor er i de fleste tilfælde HPV-associeret og vil derfor ses med p16 overekspression. Adenoid basal karcinom ses ofte sammen med CIN3 eller karcinom, fx planocellulært karcinom, hvorfor der for endelig diagnose kræves, at hele tumorområdet er reseceret til mikroskopisk undersøgelse. Adenoid basal karcinom forventes at have særdeles god prognose med beskedent metastaseringspotentiale, men hvis der ses andre karcinom komponenter, vil prognosen relatere til disse.

Udifferentieret karcinom er en malign epitelial tumor i cervix, som ikke kan klassificeres yderligere, men som har karcinomatøs morfologi og mangler de morfologiske og immunhistokemiske karakteristika, der kendes for cervix karcinomer.

Adenosarkom er en bifasisk tumor med en benign epitelial komponent og en lav-malign mesenkymal komponent. Tumor kan vokse eksofytisk med polypøst, nodulært eller papillært udseende eller endofytisk. Mikroskopisk er tumor karakteriseret ved 'phylloides-lignende' arkitektur, intraglandulære polypoide projektioner og periglandulær hypercellularitet ('cuffing') med mesenkymale celler, der er tenformede med beskeden atypi og har morfologisk lighed med low-grade endometriestromasarkom. Ved immunhistokemisk undersøgelse vil de mesenkymale celler være positive for CD10, WT1, ER og PGR. Den sarkomatøse komponent kan dominere (såkaldt sarkomatøs overvækst), og desuden kan der ses transformation til høj-malignt sarkom. Diagnosen kan i mange tilfælde bero på morfologien alene, men man skal være opmærksom på den vigtigste differentialdiagnose, adenofibrom.

Neuroendokrine neoplasier

Neuroendokrine neoplasier (NEN) er i WHO (2020) for første gang beskrevet i et selvstændigt kapitel, som gælder for de kvindelige genitalia interna et eksterna som helhed. NEN er generelt sjældent forekommende i kvindelige genitalier og har indtil nu ikke været indgående beskrevet i guideline-sammenhæng. Der vil være brug for en dybere diskussion heraf på landsplan for at sikre ensretning.
NEN inddeles overordnet i to grupper baseret på morfologi; de veldifferentierede neuroendokrine tumorer (NET), der yderligere inddeles i NET G1 (tidligere betegnet karcinoid tumor) og NET G2 (tidligere betegnet atypisk karcinoid tumor), og de lavt differentierede neuroendokrine karcinomer (NEC), der falder i to grupper; småcellet/small cell neuroendokrint karcinom (SCNEC) eller storcellet/large cell neuroendokrint karcinom (LCNEC).

På baggrund af morfologi og ki-67 index'et graderes NEN i henholdsvis Low, Intermediate og High Grade. Se nedenstående tabel.

Betegnelse	Differentiering	Gradering	Ki-67 index
NET, G1	Veldifferentieret	Low	< 3 %
NET, G2	Veldifferentieret	Intermediate	3-20 %
NEC, småcellet	Lavt differentieret	High	> 20 %
NEC, storcellet	Lavt differentieret	High	> 20 %

Ki-67 proliferations index bestemmes ved at tælle mindst 500 celler i hot-spot områder.

Ud fra et klinisk og behandlingsmæssigt perspektiv kan man med fordel følge WHO's inddeling for de gastrointestinale/pancreaticobiliære NEN, hvor der tillige opereres med NET G3, der falder i gruppen af veldifferentierede tumorer, men opfattes som High grade på grund af Ki-67 index > 20 %. Med henblik på at adskille NET G3 og NEC anvendes her forskellige metoder; immunfarvning med p53 og/eller NGS. Dette bør diskuteres på landsplan og med inddragelse af relevante klinikere.

Neuroendokrin tumor (NET, G1-2):
NET, G1-2 er sjældne tumorer i cervix. Prognosen afhænger hovedsageligt af stadiet, og ses oftest som FIGO stadie I sygdom.
Tumor kan vokse i trabekler, strenge, kirtelimiterende eller i reder med tumorceller, der er monotone og kubiske/cylindriske/polygonale med varierende mængde cytoplasma. De veldifferentierede tumorer har enten ensartede kerner med upåfaldende kromatin, små nukleoler og sjældent forekommende mitoser (NET G1) eller størrelsesvarierende, pleomorfe kerner med irregulært fordelt kromatin med 5-10 mitoser/ 2 mm^2 (5-10 mitoser/10 HPF med diameter på 0,5 mm diameter/areal på 0,2 mm^2) og evt. nekrose.

Neuroendokrint karcinom (NEC, småcellet og storcellet):
NEC i cervix er aggressivt voksende tumorer, der ofte viser lymfogen og hæmatogen spredning, og har typisk dårlig prognose. Tumorerne er oftest hr-HPV-associerede, ofte HPV 16 og/eller 18.
NEC, småcellet type, ses med øer af tumorceller, der har sparsomt cytoplasma og ovale til tenformede kerner med hyperkromatiske kerner med groft kromatin, kernemoulding, talrige mitoser og apoptotiske legemer, nekrose og knusningsartefakt. NEC, storcellet type, har typisk flere vækstmønstre (diffust, trabekulært, insulært, pseudoglandulært og rosette-dannende) og tumorceller med moderat mængde cytoplasma og store kerner med markante nukleoler.

For diagnosen NET eller NEC kræves positiv immunhistokemisk reaktion for mindst én af de neuroendokrine markører synaptofysin, chromogranin og/eller CD56. Synaptofysin og CD56 er de mest sensitive, men CD56 kan også være positiv i både planocellulært karcinom og adenokarcinom uden at der er tale om en neuroendokrin tumor, og er således ikke specifik. Chromogranin er mere specifik, men knapt så sensitiv, dog kræves grundig mikroskopi, da reaktionen kan være meget fokal. Diagnosen LCNEC kræver positivitet for en eller flere af de neuroendokrine markører, mens diagnosen SCNEC kan stilles alene på en klassisk morfologi (7). Tumorerne er oftest positive i bredspektret cytokeratin (kan være dot-like). I et studie af McCluggage et al

påvistes positiv reaktion for TTF-1 i 85 % og 50 % af henholdsvis små- og storcellet neuroendokrint cervikalt karcinom, hvorfor denne markør ikke kan bruges til at udelukke metastase til cervix fra en lungetumor (8). Desuden kan pulmonalt småcellet karcinom vise positiv reaktion for p16, og supplerende hr-HPV-test er derfor relevant ved denne problemstilling (9).

Ki-67 udføres altid og ved Ki-67 > 20 % laves enten NGS-hotspot eller immunfarvning for p53 til at adskille NET G3 og NEC, der har relevans for behandlingen. Dog indgår denne sondering ikke i den seneste WHO klassifikation af gynækologiske tumorer. Herudover suppleres med UMB-1/SSTR2 (somatostatinreceptor) og serotonin der hvis positive peger i veldifferentieret retning. Selv om der på nuværende tidspunkt ikke er en standardiseret metode til at gradere UMB-1/SSTR2 har det klinisk været et ønske at denne bliver graderet. For praktiske formål graderes UMB-1 i negativ (ingen reaktion), +1 (cytoplasmatisk farvning), +2 (cytoplasmatisk og inkomplet eller svag komplet membranfarvning) og +3 (kraftig komplet membranfarvning) samt det angives hvor stor en andel af tumorcellerne det drejer sig om (10).

Både NEC og NET, men oftest dog NEC, kan ses sammen med en anden type karcinom og klassificeres i så fald som karcinom med neuroendokrint karcinom, som er en specifik entitet i WHO-klassifikationen. Karcinomkomponenten er oftest endocervikalt HPV-associeret adenokarcinom og sjældnere ses planocellulært karcinom. Den procentvise andel af komponenterne skal angives.

Immunhistokemisk undersøgelse

Diagnostiske immunhistokemiske markører

Planocellulært karcinom i cervix vil forventes at være forårsaget af hr-HPV, og som følge deraf ses diffus positiv reaktion for p16 (overekspression), som i denne sammenhæng er surrogat markør for hr-HPV. Reaktionen er både cytoplasmatisk og nukleær. Markører for planocellulært karcinom (ex. p63, p40 og CK5 eller CK5/6) vil ligeledes være positive, hvilket kan være en hjælp især ved lavt differentieret karcinom.

Endocervikalt adenokarcinom, hr-HPV-associeret, vil forventes at være forårsaget af hr-HPV, og som følge deraf ses diffus positiv reaktion for p16 (overekspression). Desuden ses positiv reaktion for CK7, CEAm og PAX8 (75 % positive), og i de fleste tilfælde ses negativ vimentin, CK20, SATB2, ER og PGR. CDX2 kan være positiv. I nogle tilfælde kan morfologien af endocervikalt adenokarcinom, hr-HPV-associeret, immitere endometrioidt adenokarcinom fra endometriet, men immunfænotyperne vil være forskellige, da det endometrioide adenokarcinom typisk er positivt for vimentin, ER og PGR, og kun pletvis positivt for p16.

Hr-HPV-uafhængigt adenokarcinom, gastrisk type, kan vise positiv reaktion for MUC6 (som dog har lav specificitet) og HIK1083, men reaktionen kan være fokal. Desuden ses typisk positiv reaktion for PAX8, CA-IX, CEAm og CK7, og evt. også for CK20 og CDX2. ER og PGR forventes at være negative. Reaktionen for p16 vil typisk være negativ eller fokal om end overekspression er beskrevet, og p53 vil være aberrant i ca. 50 % af tilfældene.

Cervikale neuroendokrine neoplasier (neuroendokrine tumorer og neuroendokrint karcinom) er oftest diffust positive for p16, og varierende positive for de neuroendokrine markører synaptofysin, chromogranin og CD56.

Problemstilling	Antistof	Kommentar
Generel markør	p16	Surrogat markør for hr-HPV infektion i malign eller præmalign læsion. Overekspression (cytoplasma og kerne, kan dog udelukkende være kerne) skal være diffus i de abnorme celler. Markøren er negativ eller fokalt positiv i hr-HPV-uafhængigt karcinom, men dog ofte med overekspression i serøst adenokarcinom fra endometrium/tuba/ovarie/peritoneum
Karinvasion	D2-40	Lymfekars endotel
	CD31, CD34	Blod- og lymfekars endotel
Planocellulær uddifferentiering	p40, p63, CK5 eller CK5/6	
Neuroendokrin uddifferentiering	Synaptofysin, chromogranin, CD56	Synaptofysin og CD56 er sensitive, men CD56 mangler specificitet
Adenokarcinom	PAX8	Positiv i mange tilfælde af endocervikalt adenokarcinom, men sjældent i planocellulært karcinom
	CK7	Positiv i mange tilfælde af cervix karcinom, men kan være meget fokal
	MUC6, p53, CEAm	Positiv ved hr-HPV-uafhængigt adenokarcinom, gastrisk type
	Vimentin, CEAm, p16, ER, PGR	Profil ved hr-HPV-associeret adenokarcinom i cervix: p16+, CEAm+, ER-, PgR-, vimentin-. Profil ved endometrialt endometrioidt adenokarcinom: p16 fokal/pletvis eller negativ, CEAm-, vimentin+, ER+, PGR+.

Mesonefrisk adenokarcinom	CD10, TTF1, GATA3, AMACR/P504S	GATA3, CD10 (luminal) og PAX8 er positive. TTF1 kan være positiv. ER, napsin A og AMACR/P504S er negative.
Clear celle adenokarcinom	HNF1β, napsin A, AMRCA/P504S og ER	HNF1β og napsin A er ofte positive (sensitive men ikke specifikke). AMACR/P504S er oftest positiv, og ER typisk negativ
Adenoid basal karcinom	p16 og p63	p16 overekspression og positiv p63

Prædiktive immunhistokemiske markører

PD-L1 er biomarkør for anti-PD-1 baseret immunterapi, og immunhistokemisk undersøgelse af cervix karcinom for PD-L1 kan være relevant i tilfælde af persisterende, metastatisk eller recidiveret sygdom. Immunreaktionen scores ud fra Combined Positive Score (CPS) systemet, som kræver membranøs farvning af tumorcellerne og membranøs eller cytoplasmatisk farvning af tumor-associerede lymfocytter og makrofager. CPS resultatet angives som ((PD-L1 positive tumorceller + lymfocytter + makrofager)/total antal tumorceller x 100). CPS skal baseres på reaktionen gennem hele tumorområdet og ikke kun i hotspots. PD-L1 er positiv ved CPS ≥ 1, og i så fald vil patienten være kandidat til behandling med immunterapi.

Udmåling af tumorstørrelse og invasionsdybde

Tumors invasionsdybde og tumorstørrelse har betydning for FIGO stadieinddelingen, og er desuden særlig vigtig ved FIGO IA1, IA2 og IB1 i forhold til valg af behandling. Der henvises til oversigt over FIGO stadieinddeling fra 2018 (11). Kun tumors invasionsdybde og ikke flademålet/det horisontale mål har betydning for stadieinddelingen i FIGO IA, men ikke desto mindre skal patologibeskrivelsen altid indeholde målene for tumors invasionsdybde og størrelse i de enkelte præparattyper.

Den maksimale invasionsdybde udmåles fra den epiteliale-stromale overgang (enten fri overflade eller i cervixkrypt, afhængigt af, hvorfra karcinomet udgår) og til det dybest invasive område. Hvis det dybest invasive fokus ikke er i kontinuitet med epitel i overflade eller krypt, bruges det nærmeste epitel (overflade- eller krypteptiel) som målepunkt (illustreret i figur 1, d).

I portiobiopsier og/eller cervixskrab kan det være vanskeligt at angive tumormål, men om muligt angives invasionsdybden i mm og største horisontale udbredning (flademål tangentielt på slimhindens overflade). Hvis der er tumorinvolvering i flere biopsier skal dette fremgå af beskrivelsen med understregning af at det angivne tumormål er et minimumsmål. I operationspræparater (konus, trachelektomi og hysterektomi) måles tumor i tre på hinanden vinkelrette planer tangentielt på slimhindens overflade: lateralt-lateralt (fra side til side), anteriort-posteriort (forfra-bagtil) og kranielt-kaudalt (højden). Udmåling af karcinomets laterale-laterale mål foretages ved at anføre, hvor mange snit som indeholder karcinom, og multiplicere dette med blok tykkelsen, som findes ved at dele cervixpræparatets makroskopiske laterale-laterale mål med antal blokke, som præparatet er opskåret i. På hysterektomipræparater måles cervix' laterale-laterale mål på det fikserede væv (efter cervikale

parametrier er fjernet i tilfælde af radikal hysterektomi). Det anteriore-posteriore mål findes på snit med største tumorudbredning og kan måles på glasset, hvis cervix er opskåret i sagittale-parasagittale skiver. Det kranielle-kaudale mål kan også måles på snit med største tumorudbredning på glasset.

For at kunne angive præcise tumormål er det vigtigt, at operationspræparater (konus, trachelektomi og hysterektomipræparater) modtages på patologiafdelingen som ét intakt, uåbnet vævstykke. Specielt gælder for konusresektater, at der er risiko for overestimering af tumors mål i tilfælde af cirkumferentiel tumor, hvis konus er åbnet og/eller består af flere fragmenter, ligesom tumors relation til resektionsrandene kan være vanskelig at afgøre.

Hvis tumor når ud i resektionsranden af konus, anføres, at tumormålene må opfattes som minimumsmål.

I tilfælde af hysterektomi efter forudgående kemo-strålebehandling vil tumorstørrelsen og FIGO stadiet bero på klinisk undersøgelse og MR-scanning forud for den onkologiske behandling, og ikke på tumors mål i operationspræparatet. Udbredningen af resttumor med invasionsdybde, tumormål i tre dimensioner, invasion i forhold til cervixvæggens tykkelse og tumors relation til vaginale resektionsrand, cervikale parametrier og evt. medresecerede organer skal dog angives.

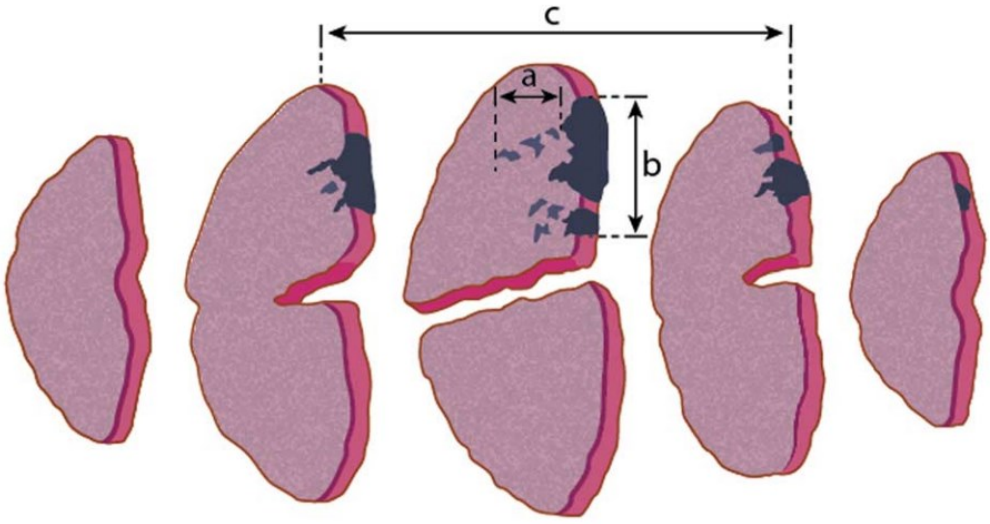

Figur 1. Udmåling af tumor størrelse (mørk grå: CIN3 med kryptinvolvering, lys grå: stromal invasion og pink: ikke-dysplastisk epitel) (7). Invasionsdybde (a) og det ene horisontale/flademål (b) måles tangentielt med overfladen, medens det andet horisontale/flademål (c) beregnes ved at dividere vævets mål i lateral-lateral retning med antal snit og multiplicere med antal tumorinvolverede snit (fx hvis konus' lateral-lateral mål er 24 mm, konus er skåret op i 8 snit og der er tumor i 3 snit er tumors mål i lateral-lateral retning 24/8 x 3 = 9 mm).

Ved nogle tilfælde kan det være vanskeligt at måle invasionsdybden; 1) ved adenokarcinom, da overgangen mellem adenokarcinom og evt. adenokarcinom in situ kan være vanskelig at definere, 2) ved ulcereret tumor uden bevaret overfladeepitel og 3) ved polypøse/eksofytiske tumorer. I disse tilfælde kan tumortykkelsen anføres i stedet for invasionsdybden, hvilket skal fremgå tydeligt af beskrivelsen (7). Specielt kan det fremhæves, at det anbefales, at tumortykkelsen og ikke invasionsdybden lægges til grund for FIGO stadiet ved eksofytisk/polypøs tumor (12). Disse tilfælde bør diskuteres til MDT konference.

Invasionsdybden angives i forhold til cervix væggens tykkelse i mm. I de tilfælde hvor karcinomet er lokaliseret på portio/exocervix kan dette ratio være vanskeligt at udmåle, og det anbefales at måle invasionsdybden fra den epiteliale-stromale overgang til dybeste invasive fokus og sætte dette mål i forhold til cervixvæggens tykkelse midt i cervix, som tjener som referencemål. Hvis karcinomet derimod er lokaliseret i cervikalkanalen, måles invasionsdybden vinkelret på cervikalkanalens længdeakse og sættes i forhold til cervixvæggens tykkelse.

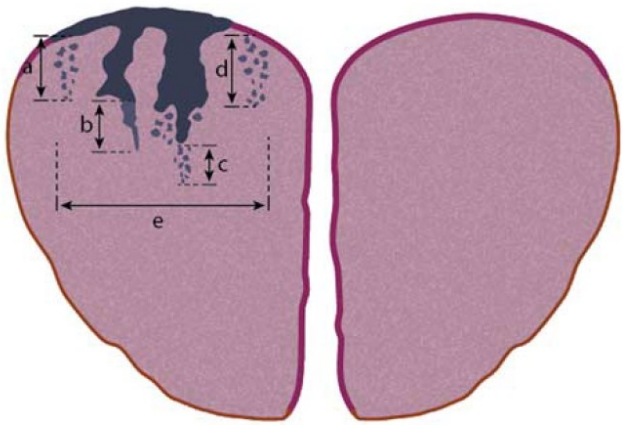

Fig. 2. Udmåling af invasionsdybde og horisontal udbredning i et enkelt snit (mørk grå: CIN3 med kryptinvolvering, lys grå: stromal invasion og pink: ikke-dysplastisk epitel) (7). Invasionsdybden kan udmåles fra overfladeepitel med CIN3 (a), kryptepitelet (b og c) eller nærmeste ikke-dysplastiske overfladeepitel (d). Det horisontale mål/flademål er afstanden mellem invasionens yderpunkter (e).

Hvis der har været tumor i flere operationspræparater skal tumors samlede størrelse angives i det endelige operationspræparat (hysterektomi, trachelektomi eller re-konus) og kodes med relevant kode for største tumormål, som i nogle tilfælde vil skulle beregnes ud fra tumorudbredningen i flere præparater. Det kan være vanskeligt at orientere præparaterne og tumors placering i forhold til hinanden, men målene skal angives så præcist som det er muligt. Anvendelse af makrokapsler ved indstøbning af cervix uteri ved hysterektomi og trachelektomi er ofte en stor fordel når det oprindelige konusleje skal indplaceres. Simpel addering af tumor mål i de enkelte præparater vil ofte føre til overestimering af tumors størrelse og skal derfor ikke anvendes (13), og invasionsdybden anføres som den dybest udmålte i enten konus eller hysterektomipræparat (12).

Hvis der ikke er resttumor i konus, skal, af hensyn til korrekt registrering i Dansk Gynækologisk Cancer Database, tumorstørrelse og invasionsdybde fra tumor i biopsierne, kodes i konuspræparatet (se kodevejledning på www.patobank.dk).

Karinvasion

Ved fund af karcinom i cervix uteri skal det beskrives, om der er påvist karinvasion i præparatet, eller om karinvasion ikke er påvist. Karinvasion influerer ikke på FIGO stadiet, men fundet kan have betydning for behandlingsvalget uanset om det er gjort i biopsier, konus eller trachelektomi/hysterektomi.

Ved mistanke om karinvasion på HE-farvet snit, foretages supplerende immunfarvninger (fx CD31/CD34 og D2-40, for at bekræfte/afkræfte dette), for at kunne anføre, om det drejer sig om lymfekar invasion (positiv reaktion i både CD31/CD34 og D2-40) eller blodkar invasion (positiv reaktion i CD31/CD34 og negativ reaktion i D2-40). Der findes endnu ikke evidens for betydningen af kvantificering af karinvasion, og der anbefales

derfor, at det fremgår af beskrivelsen, om der er karinvasion eller ej, men kvantificering (antal involverede kar) er ikke nødvendig (12).

Multifokalt karcinom

Tidligt invasivt karcinom i cervix, især planocellulært karcinom, kan være multifokalt, dvs. vise multiple, små invasive foci, der udgår fra separate foci i cervix og adskilles af normalt væv. Der er tale om multifokal tumor hvis de invasive områder findes i forskellige vævsblokke med mellemliggende normalt væv, findes i begge portiolæber uden kontinuitet gennem cervikalkanalen eller er lokaliseret i samme snit med mellemliggende normalt væv. Udmåling af tumors størrelse ved multifokal tumor kan være vanskelig, men er oftest ikke essentielt efter implementering af FIGO 2018, hvor tumors horisontale mål ikke indgår i FIGO IA. Dog har flademålet betydning for behandlingsvalget, og bør derfor altid angives.

Multifokalitet er ikke entydigt defineret i litteraturen, og udmåling af tumors størrelse kan være vanskelig. Mulighederne er 1) at måle fra kanterne af de to invasive yderpunkter, 2) at addere målene af de invasive foci eller 3) at betragte de invasive foci som selvstændige invasive områder og måle dem individuelt, hvorpå tumors størrelse svarer til målet af det største tumorfokus (14). Dette betyder, at målemetoden vil kunne få afgørende betydning for invasionsdybden og tumors mål. I to studier (15, 16) har man defineret multifokalitet ud fra metode 3 (hvert invasivt fokus opfattes som selvstændig tumor) med afstand på ≥ 2 mm mellem de selvstændige tumorfoci, og fundet at ingen af patienterne (i alt 46) fik recidiv i follow-up perioden (op til 7 år). Selvom evidensen begrænses af, at der endnu kun findes disse to mindre studier, og at man har valgt et arbitrært mål på 2 mm mellem individuelle tumorfoci, støtter fundene, at det er hensigtsmæssigt, at definere multifokalitet på denne måde, og derfor bestemme FIGO stadiet ud fra størrelsen på det største selvstændigt beliggende tumorfokus (7). Der bør udføres trinskæring af vævsblokkene for at sikre, at der ikke findes okkult stromal invasion, og at tumorfoci er reelt individuelle.

Arbejdsgruppen anbefaler således, at man i tilfælde af multifokalt cervix karcinom baserer tumors største mål på basis af størrelsen af det største selvstændige tumorfokus, og at størrelsen og invasionsdybden på alle invasive foci angives.

En vanskelig men vigtig differentialdiagnose til tidligt invasivt multifokalt karcinom er planocellulært karcinom, der infiltrerer i store, komplekse, tætliggende tumorcelleøer med små foci af klassisk infiltrativ vækst. Disse tumorer skal opfattes som unifokale og udmåles som ét samlet tumorområde, som ovenfor anført.

Resektionsrande

I konus, re-konus, trachelektomi og hysterektomipræparater skal det oplyses, om de kirurgiske resektionsrande (vaginal, endocervikal og profund/lateral) er frie for karcinom og præmaligne forandringer, eller om der er involvering af randene.

Betydningen af tumors afstand til resektionsranden i operationspræparater er endnu kun belyst i få, retrospektive studier. Recidiv efter radikal hysterektomi blev påvist hos 20 % af 284 patienter med FIGO IB og resektionsafstand på < 10 mm og 11 % ved afstand på ≥ 10 mm (17), medens der i et andet studie (18) blev påvist recidiv efter radikal hysterektomi for FIGO IA2-IIA hos hhv. 24 % og 9 % ved grænse på 5 mm. Til trods for, at der ikke er evidens for hvilken afstand fra tumor til nærmeste resektionrand, der er den optimale,

angives i de britiske retningslinjer (19), at afstanden til den nærmeste resektionsrand i konus præparater skal oplyses.

Det skal fremgå af mikroskopibeskrivelsen og SNOMED koderne om resektionrandene er frie eller involverede, og i så fald hvilken/hvilke rand(e) forandringen findes i og hvilken forandring, der er tale om (karcinom og eller CIN/adenokarcinom in situ). Den målte afstand kan oplyses, men er ikke et krav. Desuden anbefales, at det oplyses i mikroskopibeskrivelsen, hvis der er udbredte adenokarcinoma in situ forandringer eller udbredte CIN3 forandringer tæt på resektionsrandene, og at det drøftes til MDT-konference.

Parametrie invasion

Det skal fremgå af den mikroskopiske beskrivelse, om der er indvækst i parametrierne, eller om disse er uden karcinom indvækst. Hvis der udelukkende findes karinvolvering i parametrierne, regnes dette ikke for parametrie invasion, men det anføres, at der er karinvasion. Det skal bekræftes immunhistokemisk, om der er karinvasion, og om det drejer sig om lymfekar og/eller blodkar.

Hvis der er tumorgennemvækst ud i cervix' anteriore og/eller posteriore flade, regnes dette som analogt til parametrie invasion i stadieinddelingen, og derfor FIGO IIB. Metastaser til lymfeknuder i parametrierne er FIGO IIIC1 (12).

Lymfeknuder

Lymfeknudestatus er en af de vigtigste prognostiske faktorer ved cervixcancer. Lymfeknuder kan undersøges som sentinelle lymfeknuder eller lymfeknudeexairese.
I henhold til TNM (20) inddeles lymfeknudemetastaser i:

- Makrometastase: > 2 mm
- Mikrometastase: > 0,2 – 2 mm
- Isolerede tumorceller: < 0,2 mm

Makrometastase og mikrometastase til paracervikale, parametriale og pelvine lymfeknuder (ved fossa obturatoria, ved iliacakarrene og præsakrale) regnes som regionale lymfeknuder (pN1, FIGO IIIC1)), såvel som makrometastase og mikrometastase til paraaortale lymfeknuder (pN2, FIGO IIIC2). Metastaser til andre lymfeknuder fx inguinale er fjernmetastaser (pM1, FIGO IVB). Mikrometastaser betegnes i TNM som pN1(mi) eller pN2 (mi). Isolerede tumorceller er enkeltliggende tumorceller eller små grupper af tumorceller ≤ 0,2 mm, som identificeres ved HE og/eller immunhistokemisk farvning. Det kan være vanskeligt at afgøre om der er tale om mikrometastase eller isolerede tumorceller, hvis tumorcellerne findes udbredt i lymfeknuden. I så fald anbefales, at vurderingen baseres på størrelsen af det største sammenhængende område frem for at addere de enkelte foci og angives i patologibeskrivelsen (12). TNM angivelsen ved isolerede tumorceller er pN0 (i+ eller i+ SN, hvis de er påvist i sentinel lymfeknude).

Sentinel lymfeknude

Sentinel lymfeknude teknikken er implementeret i behandlingen af cervixcancer både internationalt og i Danmark. Der udføres såkaldt ultrastaging ved den histologisk undersøgelse af SN, hvilket betyder, at der skæres trinsnit på flere niveauer gennem lymfeknuden, og på hvert niveau farves snittene med HE og immunhistokemisk undersøgelse (IHC) for epitelceller. Der findes ingen international konsensus for

ultrastaging metoden, og flere forskellige procedurer bliver anvendt. En række patologiafdelinger i Danmark anvender samme metode, som ved brystkræft (21), og som sikrer at både den centrale og den perifere del af lymfeknuden undersøges med både HE og IHC. Ved denne metode indstøbes formalinfikserede sentinelle lymfeknuder i paraffin i 2 mm skiver delt i parallelle tværsnit vinkelret på længderetningen. Der skæres tre konsekutive snit på i alt fire niveauer med mellemliggende intervaller på 350 µm. Første snit farves HE, andet snit farves med cytokeratin (ex. cytokeratin AE1/AE3) og sidste ufarvede snit er i reserve. Hvis der ved makroskopisk undersøgelse af lymfeknuden fås mistanke om makrometastase, kan man starte med første HE-snit, og kun udføre de resterende snit, hvis dette er uden metastase.

I patologibeskrivelsen af sentinelle lymfeknuder oplyses antal lymfeknuder og hvor mange af disse, der indeholder metastaser, og om der er tale om makrometastase, mikrometastase eller isolerede tumorceller. Ved makrometastase oplyses største tumordiameter i beskrivelsen og som SNOMED-kode. Ved mikrometastase tilføjes SNOMED-koden ÆF5160 *Mikrometastase* i besvarelsen og ved isolerede tumorceller SNOMED koden ÆF5170 *Infiltration af enkeltlejrede tumorceller*. Af forskningsmæssige hensyn oplyses også om metastasen er synlig i første HE-snit og/eller efterfølgende HE- og IHC snit.

I princippet er det muligt at udføre frysesnitsundersøgelse på sentinelle lymfeknuder, hvis det har betydning for omfanget af det operative indgreb, men metoden har lavere sensitivitet end ultrastaging på formalinfikseret, paraffinindstøbt væv (22). Arbejdsgruppen anbefaler, at frysesnitsundersøgelse på sentinelle lymfeknuder tilstræbes undgået.

Lymfeknude exairese

Der er intet internationalt accepteret minimumskrav til antal lymfeknuder i exairese ved cervix cancer. For hver lokalisation angives antallet af lymfeknuder, og hvor mange af disse der indeholder metastase. Desuden beskrives, om der er perinodal vækst.

TNM og FIGO stadium

Den mikroskopiske undersøgelse skal, hvis det er muligt, munde ud i angivelse af et TNM og/eller FIGO stadium baseret på patologi fund. Dette stadium er ikke nødvendigvis det endelige stadium, da dette vil afhænge af de samlede patologi, kliniske, radiologiske og nuklearmedicinske fund. Hvis pTNM stadiet anvendes kan relevante SNOMED koder tilføjes.

Audit

Ved fund af karcinom i cervix uteri, skal den patolog, som stiller diagnosen karcinom, sørge for, at der bliver foretaget audit. Dette kræver, at den patolog, som har stillet diagnosen, undersøger i Patobank, om der findes præparater/materiale fra cervix uteri, som er diagnostiseret som normale/uden maligne eller præmaligne forandringer (vaginal/cervikal cytologiske prøver, portiobiopsier, cervix abrasio, konus eller andet), indenfor 3½ år fra prøven med karcinom er foretaget for kvinder mellem 23-49 år, og indenfor 5½ år fra prøven med karcinom er foretaget, for kvinder mellem 50-70 år.

Den patologiafdeling, som oprindeligt har undersøgt de normale prøver 3½ år og 5½ år tilbage, skal kontaktes med henblik på at revurdere de normale prøver, og anføre, om den oprindelige diagnose opretholdes, eller om

revurderingen fører til en ændret diagnose af relevans for auditproceduren, dvs. HSIL eller værre, AIS eller værre. På patologibeskrivelsen af de revurderede prøver, tilføjes SNOMED-koden P30760 *Audit* og om diagnosen opretholdes (ÆD2031) eller ændres (ÆD2032). Hvis det ved revurdering konkluderes, at diagnosen ændres, dvs. falsk negativ prøve, skal patolog på det sygehus, hvor patienten behandles, give direkte besked fx telefonisk eller til MDT til behandlende læge (gynækolog eller onkolog), således at patienten orienteres om sine rettigheder/muligheder ift. at søge erstatning og/eller klage.

Kodning og databaseregistrering

Præparater med cervixcancer diagnose skal SNOMED-kodes iht. kodevejledningen på www.patobank.dk.

Efter at diagnosen karcinom i cervix uteri er stillet, skal patologi data registreres i Dansk Gynækologisk Cancer Database (DGCD). Fund i både biopsier/cervix skrab, konus, re-konus og evt. hysterektomi præparat samt lymfeknuder registreres.

Makroskopiundersøgelse ved cervixcancer

6. Konus præparater skal modtages i ét intakt og uåbnet vævsstykke for at tumors mål og relation til resektionsrandene kan angives (D)

7. Ved cervixkarcinom i både konus og hysterektomipræparat angives det samlede tumormål for præparaterne (D)

Til undersøgelse og udredning for cervix cancer kan følgende prøvetyper modtages: Portiobiopsier, cervix abrasio, evt. cytobrush fra cervix uteri, konus, topkonus, trachelektomi, simpel hysterektomi samt radikal hysterektomi. Desuden kan der modtages lymfeknuder i form af sentinelle lymfeknuder og lymfeknude exairese.

I sjældne tilfælde er andre organer/dele af andre organer medtaget i operationspræparatet. I så fald åbnes disse forsigtigt mhp fiksering, på en måde, så resektionsrandene senere kan vurderes.

For yderligere gennemgang af makroskopi procedurer kan henvises til international litteratur (7, 19, 22).

Portiobiopsier

Antallet af biopsier og størrelsen af disse angives.

Hele materialet indstøbes.

Der skæres trinsnit og foretages p16 farvning.

I forbindelse med portiobiopsier modtages ofte prøvemateriale fra endocervix som abrasio eller cytologisk prøve, og i så fald anføres størrelsen af materialet, som indstøbes komplet.

Konus

For at opnå den bedste vurdering af tumorstørrelsen og resektionsrandene anbefales det, at konus modtages i et stykke, som en intakt, ikke opklippet konus. Hvis dette ikke kan lade sig gøre, og konus er i flere stykker anbefales det, at konusstykkerne opspændes på en plade, placeret med den oprindelige indbyrdes relation, så resektionsrandene bedre kan vurderes.

Konus modtaget i et stykke måles i tre dimensioner: lateralt-lateralt (fra side til side), anteriort-posteriort (forfra-bagtil) og kranielt-kaudalt (højde).

Ved diagnostisk eller terapeutisk konus for cervix karcinom kan resektionsrandene tuschmarkeres, så de kan identificeres ved mikroskopi, og der kan tages stilling til radikalitet. Man kan vælge at tuschmarkere vaginale og/eller endocervikale resektionsrande i alle tilfælde. Evt. forandringer i slimhinden beskrives og måles. Hvis konus er uregelmæssig eller fragmenteret, kan der med fordel tages makrofoto af præparatet.

Konus i et stykke opskæres i parallelle snit fra side til side, lateralt-lateralt, og indstøbes fortløbende med et snit i hver kapsel. Det første og det sidste snit lægges med skærefladen ned ad i blokken, så man evt. kan skære dybere i blokken//vende blokken, hvis resektionsranden ikke er fri.

Der skæres trinsnit på samtlige konus snit.

Hvis konus er i flere stykker, måles samtlige vævsstykker i 3 dimensioner.

Hvert konusstykke opskæres i parallelle snit og indstøbes med et snit i hver kapsel.

Topkonus

Modtages i et eller flere stykker, som bør være markeret eller opspændt på en plade, placeret med den oprindelige indbyrdes relation, så resektionsrandene bedre kan vurderes.

Hvert vævstykke måles i tre dimensioner og opskæres i parallelle snit fra side til side, og indstøbes med et snit i hver kapsel. Endeskiverne indstøbes med skærefladen nedad, så man evt. kan skære dybere i blokken for at vurdere resektionsrandene.

Trachelektomi

Modtages tørt i et stykke, som en større ikke opklippet konus, og opspændes på kork/plade.

Øvre cervikale resektionsrand modtages til frysesnitsundersøgelse, måles i 3 dimensioner, og indstøbes med den termisk påvirkede rand nedad i fryseblokken. Ved tvivlstilfælde om, hvordan den cervikale resektionsrand skal indstøbes, kontaktes operatøren.

Vaginale resektionsrand modtages også til frysesnitsundersøgelse, og måles i tre dimensioner, og alt materialet indstøbes. Frysesnittene skæres fra fladen modsat den reelle resektionsrand.

Trachelektomi præparatet opskæres som konus fra side til side, og indstøbes som konus med et snit i hver kapsel. Makrokapsler kan anvendes.

Første og sidste snit, endestykkerne, indstøbes med skærefladen nedad, så man kan skære dybere/vende snittet, hvis resektionrandene ikke er frie.

Hysterektomi

Ved hysterektomi skelnes der mellem simpel hysterektomi og radikal hysterektomi.

Simpel hysterektomi

Der udføres ofte frysesnitsundersøgelse på vaginale resektionsrand. Frysesnittene skæres fra fladen modsat den reelle resektionsrand.

Uterus modtages tørt, og cervix uteri farves med 4 farver (venstre side, højre side, fortil og bagtil). Ved synlig tumor kan der, hvis størrelsen tillader det, tages tumorvæv fra til Dansk Cancerbiobank.

Cervix uteri fraskæres ved os internum (figur 3) og fikserer hel. Cervix åbnes ikke. Corpus uteri åbnes gennem lateralvæg eller over sonde i corpuskaviteten til fundus. Præparatet fikseres i 24-48 timer afhængig af størrelsen.

Udskæring efter fiksering:

Ved synlig tumor i cervix uteri angives mål af tumor i tre dimensioner, lateralt-lateralt, anteriort-posteriort, kranielt-kaudalt samt største invasionsdybde/ indvækst i cervix uteris væg samt cervix væggens tykkelse på dette sted. Lokalisationen af tumor angives så præcist som muligt, og det angives om tumor er beliggende på portio og/eller i endocervix. Det anføres om tumor vokser op i corpus kaviteten, og hvis tumor strækker sig op i corpuskaviteten angives samlet mål i tre dimensioner og maksimale invasionsdybde i både cervix uteri og i corpus uteri.

Hele den fraskårede farvede cervix uteri indstøbes. Der kan skæres fulde tværsnit fra os internum mod portio, som evt. deles til flere kapsler eller indstøbes som fulde tværsnit, evt. i makrokapsler. Den mest distale del af cervix/portio opskæres derefter fra side til side, som en ikke opklippet konus med et vævstykke i hver kapsel (evt. delt til flere kapsler), og med endestykkerne med skærefladen nedad i kapslen. Alternativt kan hele cervix uteri i stedet for ovenstående, opskæres i sagittale/parasagittale snit til makrokapsler (fig. 3).

Corpus uteri måles i tre dimensioner, corpus uteri's længde, bredde og tykkelse over fundus angives.

Ved ikke synlig tumor i corpus uteri, udtages længdesnit fra corpus uteri, fra os internum op i corpus kaviteten fra henholdsvis forvæg og bagvæg. Ved synlig tumorvækst i corpus uteri udtages fulde tværsnit og længdesnit til afklaring af tumors samlede størrelse. Der tages i øvrigt relevante snit fra corpus uteri.

Evt. adnexae måles og beskrives. Der tages relevante snit fra tubae uterinae samt fra ovarierne, hvis disse også er fjernet ved operationen.

Radikal hysterektomi

Vaginale resektionsrand fremsendes oftest til frysesnitsundersøgelse, som beskrevet under simpel hysterektomi, som ovenfor.

Uterus modtages tørt, som ved simpel hysterektomi. Cervix farves med fire farver, som ved simpel hysterektomi. De cervikale parametrier i venstre og højre side medtages i farvningen af henholdsvis højre og venstre side. Cervix uteri afskæres ved os internum og fikserer hel i 24-48 timer.

Udskæring efter fiksering:

De cervikale parametrier i højre og venstre side indstøbes konsekutivt, evt. delt til flere kapsler. Derefter måles cervix uteri i tre dimensioner som anført under simpel hysterektomi.

Øvrige udskæring af cervix uteri, corpus uteri og evt. adnekser følger samme procedure, som ved simpel hysterektomi, se venligst simpel hysterektomi.

Udskæring af uterus ved cervix karcinom, Figur 3.

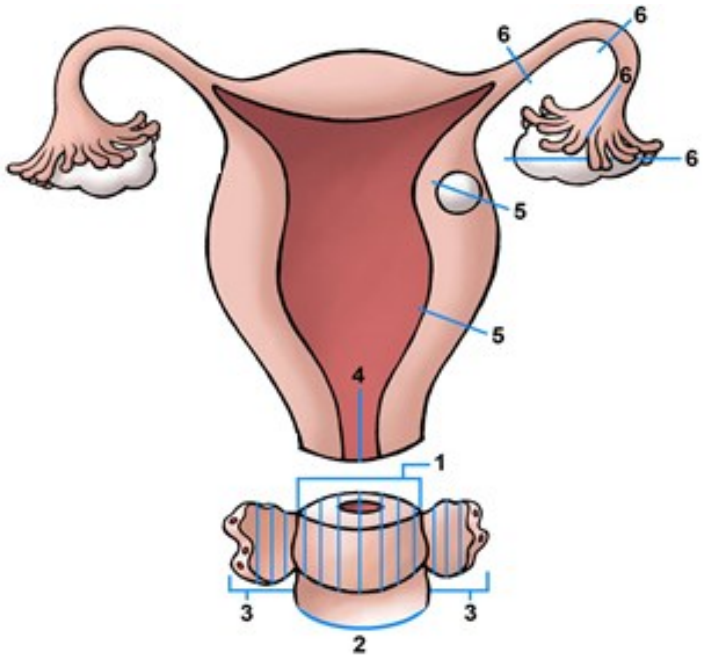

Fig. 3. Udskæring af uterus ved cervix karcinom.

1. Cervix uteri indstøbes til mikroskopi som beskrevet ovenfor.
2. Vaginale resektionsrand, oftest som frysesnitsundersøgelse.
3. Cervikale parametrier, alt vævet udtages til mikroskopi, indstøbes konsekutivt.
4. Længdesnit fra afskæringsstedet mellem cervix og corpus uteri mod fundus fra både forvæg og bagvæg.
5. Repræsentative snit fra corpus uteri i øvrigt.
6. Eventuelle adnexae.

Lymfeknuder

Lymfeknuder modtages som sentinelle lymfeknuder (SN) og som lymfeknude exairese af de pelvine lymfeknuder.

Sentinelle lymfeknuder (SN)
Ved SN lymfeknude fjernelse modtages lymfeknuder fra én eller flere lokalisationer/stationer i pelvis, hvilket skal fremgå af de kliniske oplysninger.

Antallet af lymfeknuder fra de enkelte lokalisationer/stationer identificeres og isoleres ved palpation. Alle lymfeknuder måles i tre dimensioner, og antallet af lymfeknuder i de enkelte stationer anføres. Alle lymfeknuder skal indstøbes. Hver enkelt lymfeknude opskæres i 2 mm tykke skiver, vinkelret på lymfeknudens længdeakse. Der kan placeres op til tre skiver fra den samme lymfeknude i én kapsel. Hver enkelt lymfeknude, inklusive evt. omgivende fedtvæv, totalindstøbes.

På alle blokke med SN foretages ultrastaging med tre snit (HE-farvning, CK-AE1/AE3- farvning og ufarvet snit) på mindst 4 niveauer, eller til den enkelte blok er skåret helt op.

Lymfeknude exairese
Der modtages lymfeknuder fra højre og venstre side af pelvis. Lymfeknuderne identificeres ved palpation, og antallet angives. Det anføres, om der makroskopisk er mistanke om metastase i lymfeknuderne og i givet i fald, i hvor mange lymfeknuder, der er mistanke om metastase, og evt. angives størrelsen af det metastasesuspekte område.

Ved lymfeknude tykkelse på >= 4 mm, deles/flækkes lymfeknuden. Alle lymfeknuder indstøbes, kan deles til flere kapsler. Der kan placeres op til tre hele/udelte lymfeknuder i en kapsel. Det resterende fedtvæv kan evt. indstøbes i et passende antal kapsler.

Der skæres trinsnit på alle lymfeknuder. Ved fund af lymfeknuder i restfedtvævet kan der skæres trinsnit.

4. Referencer

1. Board TWCoTE. Female Genital Tumours (5th edition). Lyon, France: International Agency for Research on Cancer; 2020.
2. Stolnicu S, Hoang L, Soslow RA. Recent advances in invasive adenocarcinoma of the cervix. Virchows Arch. 2019;475(5):537-49.
3. Alvarado-Cabrero I, McCluggage WG, Estevez-Castro R, Perez-Montiel D, Stolnicu S, Ganesan R, et al. Micropapillary Cervical Adenocarcinoma: A Clinicopathologic Study of 44 Cases. Am J Surg Pathol. 2019;43(6):802-9.
4. Alvarado-Cabrero I, Parra-Herran C, Stolnicu S, Roma A, Oliva E, Malpica A. The Silva Pattern-based Classification for HPV-associated Invasive Endocervical Adenocarcinoma and the Distinction Between In Situ and Invasive Adenocarcinoma: Relevant Issues and Recommendations From the International Society of Gynecological Pathologists. Int J Gynecol Pathol. 2021;40(Suppl 1):S48-S65.
5. Diaz De Vivar A, Roma AA, Park KJ, Alvarado-Cabrero I, Rasty G, Chanona-Vilchis JG, et al. Invasive endocervical adenocarcinoma: proposal for a new pattern-based classification system with significant clinical implications: a multi-institutional study. Int J Gynecol Pathol. 2013;32(6):592-601.
6. Nishio S, Mikami Y, Tokunaga H, Yaegashi N, Satoh T, Saito M, et al. Analysis of gastric-type mucinous carcinoma of the uterine cervix - An aggressive tumor with a poor prognosis: A multi-institutional study. Gynecol Oncol. 2019;153(1):13-9.
7. McCluggage WG, Judge MJ, Alvarado-Cabrero I, Duggan MA, Horn LC, Hui P, et al. Data Set for the Reporting of Carcinomas of the Cervix: Recommendations From the International Collaboration on Cancer Reporting (ICCR). Int J Gynecol Pathol. 2018;37(3):205-28.
8. McCluggage WG, Kennedy K, Busam KJ. An immunohistochemical study of cervical neuroendocrine carcinomas: Neoplasms that are commonly TTF1 positive and which may express CK20 and P63. Am J Surg Pathol. 2010;34(4):525-32.
9. Hartley CP, Steinmetz HB, Memoli VA, Tafe LJ. Small cell neuroendocrine carcinomas of the lung do not harbor high-risk human papillomavirus. Hum Pathol. 2015;46(4):577-82.
10. Remes SM, Leijon HL, Vesterinen TJ, Arola JT, Haglund CH. Immunohistochemical Expression of Somatostatin Receptor Subtypes in a Panel of Neuroendocrine Neoplasias. J Histochem Cytochem. 2019;67(10):735-43.
11. Corrigendum to "Revised FIGO staging for carcinoma of the cervix uteri" [Int J Gynecol Obstet 145(2019) 129-135]. Int J Gynaecol Obstet. 2019;147(2):279-80.
12. Park KJ, Roma A, Singh N, Gilks CB, Oliva E, Abu-Rustum N, et al. Tumor Staging of Endocervical Adenocarcinoma: Recommendations From the International Society of Gynecological Pathologists. Int J Gynecol Pathol. 2021;40(Suppl 1):S92-S101.
13. Cibula D, Planchamp F, Fischerova D, Fotopoulou C, Kohler C, Landoni F, et al. European Society of Gynaecological Oncology quality indicators for surgical treatment of cervical cancer. Int J Gynecol Cancer. 2020;30(1):3-14.
14. Reich O, Pickel H. Multifocal stromal invasion in microinvasive squamous cell carcinoma of the cervix: how to measure and stage these lesions. Int J Gynecol Pathol. 2002;21(4):416-7.
15. Day E, Duffy S, Bryson G, Syed S, Shanbhag S, Burton K, et al. Multifocal FIGO Stage IA1 Squamous Carcinoma of the Cervix: Criteria for Identification, Staging, and its Good Clinical Outcome. Int J Gynecol Pathol. 2016;35(5):467-74.
16. McIlwaine P, Nagar H, McCluggage WG. Multifocal FIGO stage 1A1 cervical squamous carcinomas have an extremely good prognosis equivalent to unifocal lesions. Int J Gynecol Pathol. 2014;33(3):213-7.

17. Viswanathan AN, Lee H, Hanson E, Berkowitz RS, Crum CP. Influence of margin status and radiation on recurrence after radical hysterectomy in Stage IB cervical cancer. Int J Radiat Oncol Biol Phys. 2006;65(5):1501-7.
18. McCann GA, Taege SK, Boutsicaris CE, Phillips GS, Eisenhauer EL, Fowler JM, et al. The impact of close surgical margins after radical hysterectomy for early-stage cervical cancer. Gynecol Oncol. 2013;128(1):44-8.
19. Ganesan R, Singh N, Williams AT. Standards and datasets for reporting cancers
Dataset for histopathological reporting of cervical neoplasia
March 2021. 2021.
20. Brierley J, Gospodarowicz M, Wittekind C. TNM classification of Malignant Tumours. 8 ed. Chichester: John Wiley & Sons, INC; 2017.
21. DBCG. Patologi. 2017.
22. Parra-Herran C, Malpica A, Oliva E, Zannoni GF, Ramirez PT, Rabban JT. Endocervical Adenocarcinoma, Gross Examination, and Processing, Including Intraoperative Evaluation: Recommendations From the International Society of Gynecological Pathologists. Int J Gynecol Pathol. 2021;40(Suppl 1):S24-S47.

5. Metode

Litteratursøgning

Patologivejledningen er baseret på WHO´s tumorklassifikation (The WHO Classification of Tumours Editorial Board. 2020. Female Genital Tumours (5th edition). Lyon, France. International Agency for Research on Cancer) samt relevante artikler.

Litteraturgennemgang

Der er begrænset evidens på dette område, men det der findes er gennemgået af forfattergruppen.

Formulering af anbefalinger

Anbefalingerne er formuleret af medlemmerne af arbejdsgruppen.

Interessentinvolvering

Der har ikke været involvering af patienter eller interessegrupper i arbejdet.

Høring og godkendelse

Retningslinjen har været til høring i DGCG's bestyrelse.

Anbefalinger, der udløser betydelig merudgift

Der vurderes ikke at være anbefalinger i denne retningslinje, der udløser betydelige merudgifter.

Forfattere og habilitet

- Anne Pernille Christiansen, Patologisk Anatomi og Cytologi, overlæge, Rigshospitalet, ingen interessekonflikter
- Jolinda Iris Van Heusden, Patologisk Anatomi og Cytologi, afdelingslæge, Aarhus Universitetshospital, ingen interessekonflikter
- Nadia Margeth Villena Salinas, Patologisk Anatomi og Cytologi, afdelingslæge, Aalborg Universitetshospital, ingen interesse konflikter
- Doris Schledermann, Patologisk Anatomi og Cytologi, overlæge, Odense Universitetshospital, ingen interesse konflikter

Version af retningslinjeskabelon

Retningslinjen er udarbejdet i version 9.2.1 af skabelonen.

6. Monitorering

Der er ikke taget stilling til monitorering.

7. Bilag

Der er ingen bilag i denne retningslinje.

8. Om denne kliniske retningslinje

Denne kliniske retningslinje er udarbejdet i et samarbejde mellem Danske Multidisciplinære Cancer Grupper (DMCG.dk) og Regionernes Kliniske Kvalitetsudviklingsprogram (RKKP). Indsatsen med retningslinjer er forstærket i forbindelse med Kræftplan IV og har til formål at understøtte en evidensbaseret kræftindsats af høj og ensartet kvalitet i Danmark. Det faglige indhold er udformet og godkendt af den for sygdommen relevante DMCG. Sekretariatet for Kliniske Retningslinjer på Kræftområdet har foretaget en administrativ godkendelse af indholdet. Yderligere information om kliniske retningslinjer på kræftområdet kan findes på: www.dmcg.dk/kliniske-retningslinjer

Retningslinjen er målrettet klinisk arbejdende sundhedsprofessionelle i det danske sundhedsvæsen og indeholder systematisk udarbejdede udsagn, der kan bruges som beslutningsstøtte af fagpersoner og patienter, når de skal træffe beslutning om passende og korrekt sundhedsfaglig ydelse i specifikke kliniske situationer.

De kliniske retningslinjer på kræftområdet har karakter af faglig rådgivning. Retningslinjerne er ikke juridisk bindende, og det vil altid være det faglige skøn i den konkrete kliniske situation, der er afgørende for beslutningen om passende og korrekt sundhedsfaglig ydelse. Der er ingen garanti for et succesfuldt behandlingsresultat, selvom sundhedspersoner følger anbefalingerne. I visse tilfælde kan en behandlingsmetode med lavere evidensstyrke være at foretrække, fordi den passer bedre til patientens situation.

Retningslinjen indeholder, udover de centrale anbefalinger (kapitel 1), en beskrivelse af grundlaget for anbefalingerne – herunder den tilgrundliggende evidens (kapitel 3+4). Anbefalinger mærket A er stærkest, Anbefalinger mærket D er svagest. Yderligere information om styrke- og evidensvurderingen, der er udarbejdet efter "Oxford Centre for Evidence-Based Medicine Levels of Evidence and Grades of Recommendations", findes her: http://www.dmcg.dk/siteassets/kliniske-retningslinjer---skabeloner-og-vejledninger/oxford-levels-of-evidence-2009_dansk.pdf
Generelle oplysninger om bl.a. patientpopulationen (kapitel 2) og retningslinjens tilblivelse (kapitel 5) er også beskrevet i retningslinjen. Se indholdsfortegnelsen for sidehenvisning til de ønskede kapitler.

For information om Sundhedsstyrelsens kræftpakker – beskrivelse af hele standardpatientforløbet med angivelse af krav til tidspunkter og indhold – se for det relevante sygdomsområde: https://www.sst.dk/

Denne retningslinje er udarbejdet med økonomisk støtte fra Sundhedsstyrelsen (Kræftplan IV) og RKKP