DMCG.dk

Klinisk retningslinje

Patologivejledning for gestationelle trofoblast-sygdomme

Dansk Gynækologisk Cancer Gruppe (DGCG)

Sundhedsvæsenets Kvalitetsinstitut

Sundhedsvæsenets Kvalitetsinstitut

Version 1.1

Fagligt godkendt
24.01.2026 (Dansk Gynækologisk Cancer Gruppe | DGCG)

Administrativt godkendt
06.10.2026 (SundK Retningslinjefunktionen)

Planlagt opdatering
01.01.2031

Indeksering
DMCG, DGCG, patologi, trofoblastsygdomme

Indhold

1. Nyt siden sidst (ændringslog) 5
2. Anbefalinger (centrale budskaber) 6
3. Introduktion 7
   - Formål 7
   - Patientgruppe 7
   - Målgruppe for brug af retningslinjen 7
4. Vejledning 8

Klassifikation 8

Histologi 10
- Tumor-lignende læsioner 10
  - Exaggerated placental site reaction (EPS) 10
  - Placental site nodule and plaque (PSN) 10
- Abnorme (non-molære) villøse tilstande 10
  - Hydrop degeneration 10
  - Kromosomale/genetiske abnormiteter 11
  - Placental mesenkymal dysplasi (PMD) 11
- Androgen biparental mosaicisme/kimærisme (ABM) 11
- Mola hydatidosa 12
  - Partiel mola/Partial hydatidiform mole (PHM) 12
  - Komplet mola/Complete hydatidiform mole (CHM) 13
  - Invasiv/metastatisk mola 14
  - Flowchart for undersøgelse af abortvæv med og uden mistanke om mola 15
- Gestationel trofoblastneoplasi (GTN) 16
  - Epithelioid trophoblastic tumour (ETT) 16
  - Placental site trophoblastic tumour (PSTT) 16
  - Gestational choriocarcinoma (CC) 16
  - Mixed trofoblastic tumour 17
- Supplerende undersøgelser 17
  - Immunhistokemi 17
  - Genetisk undersøgelse af formalinfikseret væv 19
- Makroskopisk undersøgelse 19

5. Referencer 21
6. Metode 23
   - Litteratursøgning 23
   - Litteraturgennemgang 23
   - Sundhedsøkonomiske konsekvenser 23
   - Formulering af anbefalinger 23
   - Afvikling af unødvendige behandlinger og procedurer 23
   - Interessentinvolvering 23
   - Høring 23

Godkendelse 23
Behov for yderligere forskning 24
Forfattere og habilitet 24
Plan for opdatering 24
Version af retningslinjeskabelon 24

7. Monitorering 25

8. Bilag 26

9. Om denne kliniske retningslinje 31

1. Nyt siden sidst (ændringslog)

Ændringsloggen skal give et hurtigt overblik over væsentlige ændringer siden sidste version af retningslinjen og udfyldes kun i forbindelse med opdateringer. Alle ændringer anføres kort i tabellen nedenfor.

Tabel 1 - Nyt siden version 1.0

Kapitel	Afsnit	Beskrivelse af ændring
3. Introduktion		
	Formål	Tilføjet reference (ref. 6)
	Målgruppe for brug af retningslinjen	Tilføjet kliniske genetikere
4. Evidensgrundlag		
	Praktiske overvejelser	Der er efter kritisk gennemlæsning og drøftelse i arbejdsgruppen foretaget mindre sproglige rettelser og udspecificeringer med baggrund i tre nye tilføjede artikler. De fire anbefalinger er uændrede.
5. Referencer		Der er tilføjet i alt tre nye relevante artikler (6, 8 og 23)
9. Bilag		Bilag 2. Retningslinjerne for central patologirevision er opdaterede. Der er ændringer ift. organisering på de reviderende afdelinger. Procedure for rekvirering og svarmodtagelse er uændret.

2. Anbefalinger (centrale budskaber)

Anbefalingernes styrke er graderet efter Oxford Levels of Evidence. En A-anbefaling bygger på evidens af høj kvalitet og udtrykker høj sikkerhed i anbefalingen. En D-anbefaling bygger på evidens af lav kvalitet og udtrykker lav sikkerhed i anbefalingen.

1. Det anbefales, at alle patologiafdelinger anvender nedenstående vejledning for at give klinikerne de nødvendige oplysninger til videre optimal behandling (D)

2. Det anbefales, at alle patologer, ved præparater med klinisk eller histologisk mistanke om mola, anvender immunfarvning p57. Tillige anbefales brug af resultat af genetisk undersøgelse af friskt eller fikseret væv ved obs. partiel mola samt alle vanskelige tilfælde (D)

3. Da mola hydatidosa og gestationel trofoblastneoplasi er sjældne anbefales det, at der i Danmark (som i mange andre lande) foretages centraliseret revision af den patoanatomiske diagnose på enkelte patologiafdelinger med særlig ekspertise heri. Det gælder alle præparater med primær diagnose mola, trofoblasttumor eller mistanke herom (dvs. SNOMED-kode mola, mola obs. pro., GTN eller GTN obs. pro.) (D)

4. SNOMED-koder fra patienter med trofoblastsygdom overføres automatisk fra Patobank til Dansk Gynækologisk Cancer Database (DGCD). Af hensyn til korrekt datafangst til DGCD, skal principperne i den til enhver tid gældende kodevejledning følges (D)

3. Introduktion

Formål

Det overordnede formål med denne retningslinje er at understøtte en evidensbaseret indsats af høj og ensartet kvalitet på tværs af Danmark.

Formålet med den patoanatomiske undersøgelse er at fastlægge diagnosen af en given trofoblastsygdom jf. nyeste litteratur, primært WHO-klassifikationen(1). Ved neoplastiske læsioner skal tumortype angives og ved hysterektomi skal omfang af eventuel lokal spredning til myometrium, serosa, parametrier og cervix beskrives.

Den patoanatomiske diagnose af trofoblastsygdomme, heriblandt mola hydatidosa, er udfordrende og behæftet med væsentlig usikkerhed, specielt ved morfologi alene(2-4). Dette skyldes bl.a., at mola, gestationelle trofoblasttumorer og nogle af de non-molære trofoblastlæsioner er sjældne, og at der er et stort morfologisk overlap mellem mola og non-molære forandringer. Da risikoen for efterfølgende persisterende trofoblastsygdom (PTD), opfølgning og behandling er forskellig for de forskellige typer af trofoblastsygdomme, er det vigtigt at stille den korrekte diagnose. For at opnå høj og ensartet diagnostisk kvalitet anbefales derfor central revision på alle præparater med mola, trofoblasttumor eller mistanke herom (5, 6).

Patientgruppe

Patienter med gestationelle trofoblastsygdomme.

Målgruppe for brug af retningslinjen

Denne retningslinje skal primært understøtte det diagnostiske arbejde indenfor trofoblastsygdomme, hvorfor den primære målgruppe er patologer og kliniske genetikere i det danske sundhedsvæsen.

4. Vejledning

1. Det anbefales, at alle patologiafdelinger anvender nedenstående vejledning for at give klinikerne de nødvendige oplysninger til videre optimal behandling (D)

2. Det anbefales, at alle patologer, ved præparater med klinisk eller histologisk mistanke om mola, anvender immunfarvning p57. Tillige anbefales brug af resultat af genetisk undersøgelse af friskt eller fikseret væv ved obs. partiel mola samt alle vanskelige tilfælde (D)

3. Da mola hydatidosa og gestationel trofoblastneoplasi er sjældne anbefales det, at der i Danmark (som i mange andre lande) foretages centraliseret revision af den patoanatomiske diagnose på enkelte patologiafdelinger med særlig ekspertise heri. Det gælder alle præparater med primær diagnose mola, trofoblasttumor eller mistanke herom (dvs. SNOMED-kode mola, mola obs. pro., GTN eller GTN obs. pro.) (D)

4. SNOMED-koder fra patienter med trofoblastsygdom overføres automatisk fra Patobank til Dansk Gynækologisk Cancer Database (DGCD). Af hensyn til korrekt datafangst til DGCD, skal principperne i den til enhver tid gældende kodevejledning følges (D)

Klassifikation

Gestationel trofoblastsygdom (Gestational Trophoblastic Disease, GTD) dækker over et bredt spektrum af både non-neoplastiske læsioner og neoplastiske tumores. Ifølge WHO's klassifikation 2020 inddeles GTD overordnet i 4 hovedgrupper, som beskrives i rækkefølgen benignt til malignt (1).

De benigne tilstande har primært differentialdiagnostisk betydning. De omfatter to tumor-lignende trofoblastlæsioner, som er vigtige at skelne fra de maligne gestationelle trofoblastneoplasier (GTN), samt en række abnorme non-molære villøse forandringer/tilstande, som det er vigtigt at skelne fra mola. Se tabel 1. Graviditetsprodukter med androgen biparental mosaicisme/kimærisme (ABM) kan være årsag til morfologiske forandringer, som både kan ligne placental mesenkymal dysplasi (PMD) og mola. De kan endvidere indeholde komponenter af mola, og tolkningen af morfologi, p57 og genetik kan være vanskelig. Mola hydatidosa er abnorme graviditetsprodukter, som ikke i sig selv er maligne, men som indebærer en risiko for efterfølgende malignitet og persisterende trofoblastsygdom (PTD). Blandt de maligne trofoblasttumores er det særligt vigtigt at skelne choriocarcinom (CC) fra epiteloid trofoblasttumor (ETT) og placental site trofoblasttumor (PSTT).

GTD kan også inddeles efter den formodede trofoblast-ophavscelle(1, 7), se tabel 2. Helt overordnet består trofoblast af 2 hovedgrupper hhv. villøs trofoblast (VT) og ekstravilløs trofoblast (EVT). Morfologisk genkendes tre celletyper: Syncytiotrofoblast og cytotrofoblast, som begge beklæder villi chorii og er VT, samt intermediær trofoblast (IT), som kan inddeles i en række undertyper (villøs, implantation site, chorionic-type og mixed IT), hvoraf implantation site og chorionic-type IT også kaldes EVT(7).

I det følgende beskrives de enkelte trofoblastsygdomme efter tabel 1, som er modificeret fra WHO klassifikationen, idet terminologi og rækkefølge er som i WHO, men hvor vi af differentialdiagnostiske hensyn har tilføjet detaljeret beskrivelse af delvist overlappende tilstande som morfologisk ofte imiterer mola (især partiel). Det gælder diverse abnorme non-molære villøse tilstande samt den sjældne genetiske forandring androgen biparental mosaicisme/kimærisme (ABM).

Tabel 1 - Modificeret inddeling af GTD (udvidet* fra WHO 2020, s. 7 og 309 (1))

Tumor-lignende læsioner
- Exaggerated implantation site reaction (EPS)
- Placental site nodule and plaque (PSN)

Abnorme (non-molære) villøse tilstande
- Hydrop degeneration*
- Kromosomale/genetiske abnormiteter*
- Placental mesenkymal dysplasi (PMD)*

Androgen biparental mosaicisme/kimærisme (ABM)*

Mola hydatidosa
- Partiel mola hydatidosa (PHM)
- Komplet mola hydatidosa (CHM)
- Invasiv og metastatisk mola hydatidosa

Gestationel trofoblast neoplasi (GTN)
- Epithelioid trophoblastic tumour (ETT)
- Placental site trophoblastic tumour (PSTT)
- Gestational choriocarcinoma (CC)
- Mixed trophoblastic tumour

Tabel 2 - Inddeling af GTD efter ophavscelle (1, 7) (modificeret fra WHO tabel 7.01, s. 310 (1) og Blaustein 2019 (7))

Fra villøs trofoblast (VT)

Mola hydatidosa
- Komplet mola hydatidosa
- Partial mola hydatidosa
- Invasiv mola hydatidosa

Atypisk (non-molær) villøs læsion

Fra intermediær trofoblast (IT)

Villous IT *(proksimale cell column, forstadie til ekstravilløs trofoblast)*
- Gestational choriocarcinoma (CC)

Implantation site IT
- Placental site trophoblastic tumour (PSTT)
- Exaggerated implantation site reaction (EPS)

Chorionic-type IT
- Epithelioid trophoblastic tumour (ETT)
- Placental site nodule/plaque (PNS/atypical PSN)

Mixed IT
- Mixed trophoblastic tumour

Histologi

Tumor-lignende læsioner

Exaggerated placental site reaction (EPS)

Et floridt og overdrevent implantationssted karakteriseret ved ekstensiv infiltration i endo- og myometrium af ekstravilløse/intermediære trofoblastceller af implantationstype, som ikke danner en tumormasse. Cellerne har rigeligt eosinofilt cytoplasma og irregulære hyperkromatiske cellekerner, de fleste er mononukleære og arrangeret i strenge og små øer, enkelte er multinukleære og jævnt fordelte. Der kan være fysiologisk vaskulær invasion. Der er ingen nekrose, sammenhængende flager eller forstyrrelse af den endometrielle arkitektur. Ki-67-indexet er lavt (<2 %). Trofoblastcellerne er mere positive for hPL end for P63.
EPS ses ofte i forbindelse med komplet mola hydatidosa, hvor der kan være celleatypi og Ki-67-index op til 5-10%. EPS repræsenterer den ekstreme ende af en normal fysiologisk tilstand og er en benign læsion, som differentialdiagnostisk skal skelnes fra PSTT.

Placental site nodule and plaque (PSN)

Små noduli eller plaques < 5 mm bestående af ekstravilløse/intermediære trofoblastceller af choriontype beliggende enkeltvist eller i strenge i en baggrund af rigelig hyaliniseret matrix. Der kan ses let kerneatypi, ingen eller kun få mitoser. Ki-67-indexet er <5% og Cyclin E immunfarvning er negativ. PSN er en benign læsion.

Der findes også atypisk PSN (APSN), hvor læsionen er større (5-10 mm), mere cellulær med tydelig kerneatypi, øget antal mitoser samt Ki-67-index 5-10%. Immunhistokemisk er trofoblastcellerne i både PSN og APSN mere positive for P63 end for hPL. Cyclin E kan være positiv i APSN, som anses for at være forstadie til ETT.
Differentialdiagnostisk kan det være vanskeligt at skelne mellem normalt implantationssted, benigne trofoblastlæsioner og trofoblasttumorer. Dette gælder særligt ved skrab med tilstedeværelse af atypiske trofoblastceller. Som hovedregel er der ved benigne læsioner ingen mitoser eller nekrose, og Ki-67-indexet er lavt. Sammenhold altid med kliniske oplysninger om hCG, PTD og tidsinterval fra seneste graviditet. Jo længere tidsinterval, jo større risiko for trofoblasttumor.

Abnorme (non-molære) villøse tilstande

Entiteten abnorm (non-molær) villøs læsion omfatter en gruppe af forskellige, men indbyrdes overlappende non-molære villøse forandringer, som histologisk især kan ligne partiel mola hydatidosa. Der kan være tale om hydrope degenerative forandringer pga. tilgrundegået foster og/eller forandringer, som skyldes kromosomale/genetiske afvigelser. To sjældne overlappende og differentialdiagnostisk vanskelige tilstande er placental mesenkymal dysplasi (PMD), som er non-molær, og androgen biparental mosaicisme/kimærisme (ABM), som enten kan være non-molær eller indeholde komponent af mola, hvorfor ABM er beskrevet særskilt efter de non-molære tilstande. Det er velkendt, at morfologi alene er upålidelig til at skelne mellem ovennævnte abnorme villøse tilstande og mola. Det er derfor indiceret at anvende p57 immunfarvning samt genetik i form af enten genetisk analyse af friskt væv eller genotypering af fikseret væv mhp. på bestemmelse af ploidi og parentalt ophav af graviditetsvævet (6, 8). Såfremt der klinisk eller morfologisk er mistanke om mola, kan mola kun afkræftes ved manglende atypisk trofoblastproliferation, normal p57 og diploidi. Ved enhver tvivl bør præparatet sendes til central præparatkonsultation/revision.

Hydrop degeneration

I abortvæv med hydrope degenerative forandringer ses ofte ensartede afrundede villi med et ødematøst hypocellulært stroma. I stromaet ses tillige ofte kollaberede kar. Der ses ingen ”ægte”

trofoblasthyperplasi, men der kan ses små trofoblastære ”buds” og pseudoinklusioner. Der er oftest bevaret reaktion for p57 i villusstroma og cytotrofoblast. Genetisk er abortvævet typisk diploidt biparentalt. Hvis der ikke foreligger genetisk analyse af ufikseret væv, kan der foretages genotypering på formalinfikseret væv. Genotyperingsresultatet skal sammenholdes med resultatet af p57 immunfarvning.

Kromosomale/genetiske abnormiteter

Ved visse kromosomforandringer (f.eks. trisomi) eller anden genetisk betinget sygdom (f.eks. Beckwith-Wiedemann syndrom (BWS)) kan der ses molalignende villusforandringer, som irregulære forstørrede villi, ødematøst stroma, let trofoblasthyperplasi og inklusioner. Forandringerne kan imitere mola, især partiel, men er oftest ikke så udtalte og karakteristiske som ved mola. P57 immunfarvning er med meget få undtagelser (eks. BWS) normal. Det er velkendt, at der ofte er aneuploidi ved tidlige graviditetstab, idet trisomi af ét eller flere kromosomer er hyppig. Det gælder især trisomi 16, 21, 13, 7 og 18. Det skal bemærkes, at aneuploidi påvist ved karyotypering (hvor det parentale ophav ikke afklares) ikke udelukker diagnosen mola, da der kendes flere eksempler på mola med yderligere abnormiteter, f.eks. trisomi.

Placental mesenkymal dysplasi (PMD)

Placental mesenchymal dysplasia (PMD) er betegnelsen på en sjælden morfologisk abnormitet i placenta kendetegnet ved placentomegali, dilaterede evt. tromboserede chorionkar og varierende cyster i parenkymet. De cystiske forandringer er begrænset til stamvilli, og der er ikke abnorm trofoblastproliferation. Der kan herudover være abnorm vækst af villusstromaet og abnorm vaskulatur. PMD forveksles ofte klinisk og morfologisk med partiel mola. Tilstanden ses bl.a. ved BWS (ca. 20% af PMD), men kan også skyldes andre genetiske afvigelser. Det har vist sig, at nogle tilfælde af PMD molekylærgenetisk er karakteriseret af androgen biparental mosaicisme (ABM) (se nedenfor) (3). Nogle bruger derfor betegnelserne PMD og ABM synonymt eller i flæng, hvilket vi finder uhensigtsmæssigt. PMD er en fænotype, som morfologisk bedst kan erkendes i sen graviditet, mens ABM er en genotype, som oftest diagnosticeres ved den karakteristiske diskordante p57-ekspression i tidlig graviditet ved udredning for mistanke om mola, se næste afsnit om ABM. Vi anbefaler, at betegnelsen PMD kun anvendes i tilfælde, hvor de morfologiske forandringer findes forenelige hermed.

Androgen biparental mosaicisme/kimærisme (ABM)

Androgen biparental mosaicisme (ABM) er betegnelsen på en tilstand i et graviditetsprodukt, som er karakteriseret ved tilstedeværelse af mindst to genetisk forskellige cellepopulationer (en androgen og en biparental), som er blandet sammen. Typisk findes de to populationer i den samme villus, oftest med den androgene population i villusstroma og chorionplade og den biparentale i cytotrofoblast og amnion, sjældnere omvendt. Dette afspejler sig i en såkaldt diskordant p57 immunfarvning, hvor p57 ekspressionen oftest er bevaret (positiv) i de villøse cytotrofoblastceller, men tabt (negativ) i de villøse stromaceller. I de sjældne omvendte tilfælde (kan kaldes ”inverteret” diskordant p57) er cytotrofoblasten negativ og villusstromaet positivt. Ved inverteret diskordant p57 er der ofte trofoblasthyperplasi. Den interne kontrol i de intermediære/ekstravilløse trofoblastceller (EVT) er normal(3, 9).

Ved ABM kan der også være yderligere komponenter, dels i form af normalt væv, hvor hele villus er biparental diploid med positiv p57 reaktion i cytotrofoblast og stroma, dels i form af en molakomponent, langt oftest komplet mola (CHM)(3). Komponent af komplet mola må ikke overses, hvorfor hele eller en stor del af materialet bør indstøbes og undersøges med p57 immunfarvning.

ABM er sjælden (ca. 5% af graviditetsprodukter med klinisk obs. mola)(3). Pga. sjældenheden og vanskelig fortolkning, anbefales det at sende præparater med ABM eller mistanke herom til konsultation på en af de centralt reviderende patologiafdelinger.

Yderligere uddybning:

Ved ABM findes forskellige morfologiske forandringer, som ofte imiterer partiel mola pga. store ødematøse eller cystiske villi samt morfologisk forskellige villuspopulationer. Der er oftest ikke abnorm trofoblastproliferation, med det kan ses ved inverteret diskordant p57 samt ved tilstedeværelse af en komponent af mola (se nedenfor). De cystiske villi er ofte stamvilli, og forandringerne kan således have karakter af tidlig PMD. Morfologien er ofte varierende og kan veksle mellem mola-lignende og PMD-lignende områder. PMD er en fænotype, som kán skyldes ABM, men som også kan have anden genetisk ætiologi (se ovenfor), hvorfor betegnelserne PMD og ABM ikke bør anvendes synonymt.

I graviditetsprodukter med ABM og komponent af CHM er nogle villi androgene med tab af p57 i både villusstroma og cytotrofoblast. Disse villi viser som regel atypisk trofoblastproliferation, men de kan være vanskelige at erkende morfologisk, særligt når de er sammenblandede med villi med andre genetiske konstitutioner(9).

I mange tilfælde vil morfologi og påvisning af diskordant p57-ekspression være tilstrækkeligt til diagnosen ABM med eller uden molakomponent(3). I vanskelige tilfælde kan der suppleres med genetik, men både genetisk analyse af friskt væv og genotypering af fikseret væv skal tages med forbehold, da resultatet kan variere alt efter sammensætningen af det undersøgte område. Resultatet af genotypering bliver bedst, hvis det morfologisk og/eller ved hjælp af p57 er muligt at isolere de enkelte villuspopulationer(10). Påvisning af paternelt overskud støtter diagnosen, men pitfall er, at genotyperingsresultatet kan ligne diandrogen triploidi, hvorfor der evt. kan suppleres med FISH-analyse mph. ploidi.

ABM med CHM-komponent indebærer risiko for efterfølgende PTD (3, 10) og skal som CHM følges i høj-risiko program. ABM uden molakomponent har formentligt lav risiko for PTD(11), men da læsionen indeholder en androgenetisk cellelinie, og da det i praksis oftest er umuligt at udelukke en mikroskopisk CHM-komponent, anbefaler vi som EOTTD (6) at følge patienten som ved høj-risiko mola.

Mola hydatidosa

Partiel mola/Partial hydatidiform mole (PHM)

Abnormt graviditetsprodukt som er karakteriseret af nogle af følgende morfologiske forandringer:
Tilstedeværelse af acellulære cisterner (blærer/cyster), nogle gange synlige makroskopisk.
Nogle villi chorii er store og uregelmæssige med kløfter, dybe (”fjord-lignende”) invaginationer og trofoblastinklusioner i stromaet. Der er let fokal trofoblastproliferation uden celleatypi evt. med vakuoler og fibrinoid degeneration. Der er nogle gange indtryk af to villuspopulationer; en hydrop og en mere normalt udseende. Kar med føtale røde blodlegemer samt fosterdele og/eller hinder kan være til stede. Villusstromaet er oftest hypocellulært, evt. med ødem, men ikke myxoidt omdannet. Der er ingen eller kun sparsom karyorrhexis/kernedebris.
Ki-67-indexet er lavt i villusstroma og villøs trofoblast. P57 er positiv i villusstroma og cytotrofoblast som ved normal graviditet, hydrop degeneration og de fleste kromosomale/genetiske abnormiteter. Pitfalls er negativ p57 ved degenerative forandringer eller nekrose samt ved tab af kromosom 11 (meget sjælden)(3).

PHM er typisk triploid og diandrogen (med to genomsæt fra pater). Da de morfologiske forandringer ved PHM er relativt diskrete og uspecifikke og p57 normal, bør diagnosen bekræftes med genetik. Der bør således foreligge enten genetisk analyse af friskt væv (ved klinisk obs. mola) eller genotypering

(evt. suppleret med FISH-analyse) af fikseret væv. Disse viser langt oftest diandrogen (diandrisk) triploidi (oftest 69,XXY eller 69,XXX, dispermisk). Pitfall er, at ABM kan vise et genotyperingsresultat, som ligner det ved diandrogen triploidi. Hvis der morfologisk eller ved p57 immunfarvning er mistanke om ABM (se beskrivelse ovenfor) bør man sende præparatet til central konsultation. Genetik kan med fordel udføres på to eller flere områder af graviditetsproduktet, da det er usandsynligt, at fordelingen af de forskellige celletyper ved ABM er ens i alle dele af graviditetsproduktet (6). Alternativt kan man estimere ploidien med FISH eller flowcytometri.

Differentialdiagnoserne til PHM er overvejende non-molære abnorme villøse forandringer som hydrop degeneration, kromosomale/genetiske abnormiteter og PMD samt ABM (se ovenfor), men kan også være tvillingegraviditet med et normalt og et molært graviditetsprodukt (oftest CHM), hvor der kan ses skarp adskillelse makroskopisk eller histologisk mellem områder med normalt væv og mola-væv, hvilket kan tydeliggøres ved immunfarvning med p57 og evt. genotypering.

I nogle tilfælde kan det være vanskeligt at skelne morfologisk mellem PHM og CHM, og her beror diagnosen på kombinationen af morfologi, p57 immunfarvning og genetik, se uddybning under CHM.

Ved triploid PHM er risikoen for efterfølgende trofoblastsygdom lav (<5%) (12, 13) og patienten kan derfor følges i det korte opfølgningsprogram for lav-risiko mola (jvf. retningslinie: Molagraviditet – Udredning og behandling 2025). I det primære patologisvar med diagnosen PHM eller PHM obs.pro bør anføres, at der efter DGCG's retningslinier skal begæres central patologirevision (jf. bilag 2), medmindre denne ér foretaget primært på en centralt reviderende afdeling.

Komplet mola/Complete hydatidiform mole (CHM)

Abnormt graviditetsprodukt karakteriseret af nogle af følgende morfologiske forandringer:
Tilstedeværelse af acellulære cisterner (blærer/cyster), ofte synlige makroskopisk.
Villi chorii er afrundede eller, specielt i tidlig graviditet, polypøse (evt. "blomkålsagtige"). Der er ingen eller få trofoblastinklusioner. Der er som regel rigelig villøs trofoblastproliferation, stedvist med celleatypi og mitoser. Trofoblastproliferationen er non-polær og fokal, multifokal eller cirkumferentiel (omfattende hele villusperiferien). Villusstromaet er, specielt tidligt i graviditeten, myksoidt (blåligt) med rigelig karyorrhexis (kernedebris), plumpe stromaceller, få eller ingen kar og fravær af føtale røde blodlegemer.
Villi er diffust involverede, og der er ingen fosterdele eller amnion undtagen ved tvillingegraviditet med CHM og normal tvilling samt i nogle tilfælde af ABM med CHM-komponent (se ovenfor).
Ki-67-indexet er højt i villusstroma og villøs trofoblast. P57 er negativ eller (oftest svagt) positiv i <10% af cellerne) i villusstroma og cytotrofoblast (positiv kontrol i EVT). Pitfall er bl.a. positiv p57 immunfarvning ved komplet mola med trisomi 11 (bevaret maternelt kromosom 11).
Klassisk CHM er diploid og rent androgen (med begge genomsæt fra pater). I praksis er kombinationen af klassisk morfologi og tab af p57 i villi tilstrækkelige til diagnosen CHM(3), men hvis der foreligger genetisk analyse af friskt væv (ved klinisk obs. mola) bør resultatet af denne opsøges og sammenholdes med ovenstående. I tvivlstilfælde, hvor der ikke foreligger genetisk analyse af friskt væv, kan der udføres genotypering af fikseret væv. Genetik viser langt oftest androgen diploidi, hyppigst (85%) homozygot/monospermisk (46,XX).

Pitfalls er 1) ægdonation, som genetisk kan imitere androgen diploidi og 2) sjældne familiære tilfælde af biparental diploid mola, hvor morfologien kan variere. CHM er hyppigst, og P57 vil her oftest være negativ i villi og risikoen for PTD som ved klassisk CHM(3, 14). Tilstanden skyldes bialleliske varianter hos kvinden i oftest *NLRP7* eller *KHDC3L*, som medfører at gener i oocytterne, som normalt udtrykkes fra det maternelle allel (f.eks. *CDKN1C*) ikke udtrykkes.
Differentialdiagnoserne til CHM er overvejende PHM og ABM med molakomponent(10).
CHM bør skelnes fra PHM pga. en højere risiko for efterfølgende trofoblastsygdom (18%,(12)). CHM er oftest nem at diagnosticere, men det kan være vanskeligt i tilfælde, hvor trofoblastproliferationen ikke er så florid eller atypisk som i de klassiske tilfælde. Klinisk opfølgning af CHM er i det lange

opfølgningsprogram for høj-risiko mola (jvf. retningslinie: Molagraviditet – Udredning og behandling 2025). I det primære patologisvar med diagnosen CHM eller CHM obs. pro bør anføres, at der efter DGCG's retningslinier skal begæres central revision (jf. bilag 2), med mindre denne ér foretaget primært på en centralt reviderende afdeling.

Ved ABM med molakomponent kan en større eller mindre komponent af CHM nemt overses (se ovenfor under ABM). Der anbefales indstøbning af rigeligt materiale og p57 på multiple snit. Den komplette mola-komponent er androgen med tab af p57 i både villusstroma og cytotrofoblast, men kan være særdeles vanskelig at erkende morfologisk.
Pga. sjældenheden og vanskelig fortolkning anbefales det, at sende vanskelige tilfælde med mistanke om mola og/eller ABM til konsultation på en af de centralt reviderende patologiafdelinger.

Tabel 3 - Morfologiske og genetiske karakteristika for komplet og partiel mola hydatidosa

Karakteristika	**Komplet (CHM)**	**Partiel (PHM)**
Karyotype	Oftest diploid - 46,XX, 46,XY. Aneuploidi kan forekomme.	Triploid - 69,XXX, 69,XXY, 69,XYY. Aneuploidi kan forekomme.
Parentaltype	Oftest androgenetisk (PP)	Oftest diandrisk (PPM)
Fosterdele/amnion	Fraværende	Ofte tilstede
Villis form	Afrundede, polypøse	Indkærvninger og fjorddannelse
Stromal karyorrhexis i villi	Fremtrædende	Begrænset
Acellulære cisterner og blærer	Udtalt, ofte tydelige cisterner	Fokalt, mindre udtalte cisterner
Myxoidt forandret stroma	Oftest til stede i alle villi	Oftest fraværende
Trofoblastproliferation	Ofte markant, florid, multifokal evt. cirkumferentiel, ofte markant	Fokal og minimal, ofte med vakuoler og fibrin
Trofoblastatypi	Ofte + mitoser	Manglende, ingen mitoser
Implantationssted	Evt. exaggerated	Oftest normalt
P57 – immunfarvning	Negativ el. svag/fokal	Diffust positiv

Ved klinisk mistanke om mola bør de morfologiske og immunhistokemiske forandringer sammenholdes med genetisk analyse af friskt væv. Hvis der ikke er sendt ufikseret væv til genetik, bør der ved mistanke om PHM foretages genotypering (evt. suppleret med FISH) på formalinfikseret graviditets- og deciduavæv. Ved fortsat tvivl bør præparatet sendes til konsultation på en af de centralt reviderende patologiafdelinger.

Invasiv/metastatisk mola

Invasiv mola: Denne diagnose kan sædvanligvis kun stilles efter hysterektomi. Villi med forandringer som ved mola hydatidosa ses i myometriet og/eller i myometriets kar.
Metastatisk mola: Patologisk undersøgelse er sjælden. Ekstrauterine molære villi ses i blodkar eller væv, oftest vagina eller lunge.

Flowchart for undersøgelse af abortvæv med og uden mistanke om mola

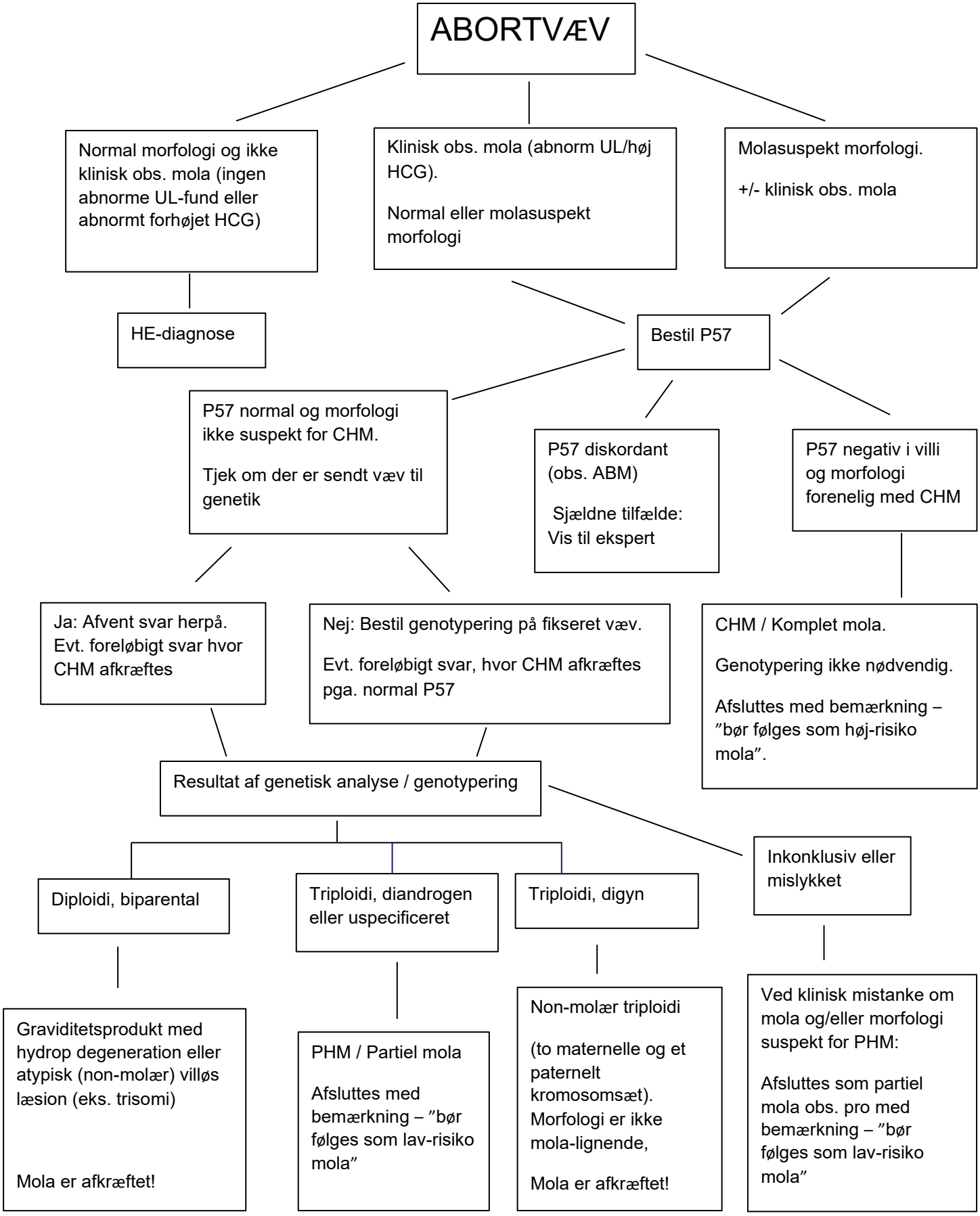

Gestationel trofoblastneoplasi (GTN)

I det primære patologisvar med diagnosen GTN eller GTN obs.pro bør anføres, at der efter DGCG's retningslinier skal begæres central revision (jf. bilag 2), medmindre denne ér foretaget primært på en centralt reviderende afdeling (og SNOMED-kode Obligat central revision er anvendt).

Epithelioid trophoblastic tumour (ETT)

Monofasisk tumor bestående af ekstravilløs/intermediær trofoblast af chorion-type. Tumor er sjælden og opfattes som den maligne pendant til PSN. ETT er ofte lokaliseret i cervix eller nedre uterus. Tumor er typisk nodulær og velafgrænset. Tumorcellerne er monomorfe og epiteloide med tydelige cellemembraner og runde kerner. Der er stærkt varierende antal mitoser. Der ses ofte nekrose i et geografisk mønster og eosinofilt hyalinlignende materiale mellem cellerne og centralt i tumorøer. I cervix kan tumor imitere planocellulært karcinom. Cellerne er positive for cytokeratiner, GATA3, HLA-G, P63, inhibin, Cyclin E og PDL-1. Ki-67-indexet er > 10 %.
Vigtigste differentialdiagnoser er PSN/APSN og planocellulært karcinom. Cyclin E er specielt anvendelig ved førstnævnte, da den er negativ i PSN og evt. i APSN og positiv i ETT. I vanskelige tilfælde af ETT vs. somatisk (non-trofoblastært) karcinom kan påvisning af paternelle alleler ved genotypering af tumor- og normalvæv bekræfte ETT (8).

Placental site trophoblastic tumour (PSTT)

Monofasisk tumor bestående af ekstravilløs/intermediær trofoblast af implantations-type. Tumor er sjælden og involverer typisk endometriet i velafgrænsede noduli. Tumorcellerne er store og atypiske, runde eller kantede, overvejende mononukleære, dog er spredte celler ofte multinukleære. De har rigeligt amfofilt cytoplasma og store hyperkromatiske uregelmæssige kerner. Tumorcellerne vokser infiltrativt i myometriet med opsplitning af muskelcellerne. De invaderer spiralarterier og erstatter karvæggen som ved fysiologisk implantationssted. Der er få mitoser (2-4/HPF). Tumorcellerne er positive for cytokeratin, GATA3, MUC4, hPL og CD146. Der er kun begrænset hCG og inhibin ekspression. Ki-67 er positiv i 10-30 % af tumorcellerne.
Vigtigste differentialdiagnoser er EPS og de øvrige trofoblasttumorer ETT og CC samt somatisk (non-trofoblastært) karcinom.
PSTT og ETT har begge klinisk lavt til moderat eleveret S-hCG og behandles primært med hysterektomi. Begge kan optræde mange år (op til ca. 20) efter den graviditet, hvorfra tumor er udviklet, og jo længere tidsinterval jo dårligere prognose (8, 15).

Gestational choriocarcinoma (CC)

Gestationelt choriocarcinom er en malign tumor bestående af flager af bi- eller trifasisk atypisk trofoblast, som udgøres af neoplastiske syncytio- og cytotrofoblastceller samt ekstravilløse/intermediære trofoblastceller. CC er den hyppigste af trofoblasttumorerne og optræder oftest efter en komplet mola (CHM). Tumor vokser infiltrativt og destruktivt i solide flager af mononukleære tumorceller omgivet af multinukleære syncytiotrofoblastceller. Der er udtalt celleatypi og mange mitoser, nogle atypiske. Der er oftest blødning (karakteristisk), nekrose og karinvasion. Der er ingen villi chorii (fraset ved intraplacentært CC). Tumorcellerne er positive for hCG, PLAP, GATA3, inhibin, SALL4 og MUC4 samt hPL og P63 i de intermediære trofoblastceller. Ki-67-indexet er typisk højt (40-100%).

Differentialdiagnostisk er det vigtigt at adskille CC fra PSTT og ETT, da CC responderer godt på kemoterapi i modsætning til PSTT og ETT. Ved overvejende mononukleær CC, som specielt ses efter kemoterapi kan differentialdiagnosen være yderst vanskelig. Man kan skelne gestationelt CC fra non-gestationelt CC ved genotypering ved påvisning af androgen/paternel genotype, hvilket har betydning for prognose og behandling (8, 16). Herudover er somatisk karcinom med trofoblast-uddifferentiering også en vigtig differentialdiagnose.

Mixed trofoblastic tumour

Ud over de ovenfor nævnte maligne trofoblasttumorer udgået fra de tre forskellige trofoblasttyper, findes der ekstremt sjældne blandingstumorer med indhold af to eller flere af de tre typer, ETT, PSTT og/eller CC. Man antager, at de opstår ved neoplastisk transformation af cytotrofoblast stamceller i cellesøjlerne mellem villi og basalpladen (cell collumns) i den tidlige placentaudvikling.

Supplerende undersøgelser

Immunhistokemi

Immunfarvningen p57 er obligatorisk og ekstremt brugbar ved udredning for mola(3, 9, 17). P57 er produktet af genet *CDKN1C*, som er lokaliseret på den korte arm af kromosom 11 (11p15). I villøse stromaceller og cytotrofoblast er *CDKN1C* paternelt imprintet og udtrykt af det maternelle allel, hvilket vil sige, at et maternelt allel skal være til stede, for at genet er aktivt. P57 er en kernefarvning, som normalt er positiv i cytotrofoblast, villøse stromaceller, ekstravilløs/intermediær trofoblast og deciduaceller. Manglende reaktion i cytotrofoblast og/eller villøse stromaceller tyder på enten udelukkende paternelt genom eller inaktivering/tab af *CDKN1C* på det maternelle kromosom 11. I hydrop abort og partiel mola er villusstroma og cytotrofoblast næsten altid positiv. I komplet mola er villusstroma og cytotrofoblast oftest negativ eller kun positiv i <10% af cellerne. En pålideligt negativ p57 tyder således stærkt i retning af komplet mola. P57 immunfarvning er særligt brugbar til at identificere ABM, hvor ekspressionen ses diskordant i de enkelte villi i form af positive cytotrofoblastceller og negative stromaceller eller omvendt.

Ekstravilløs trofoblast og deciduaceller er positiv kontrol for p57 immunfarvning i alle tilfælde, og det er vigtigt at farvningen er med minimal uspecifik baggrundsfarvning i cytoplasmaet i den villøse trofoblast. Bemærk, at p57 immunfarvning kan være falsk negativ ved nekrose eller degenerative forandringer.

Ved mistanke om benign eller malign trofoblastlæsion anbefales trinvis brug af immunfarvning i henhold til det såkaldte ”trophogram”(7, 18). Først bekræftes trofoblastær oprindelse med generelle trofoblastmarkører som GATA3, PLAP, HLA-G, H3D3B1 og/eller cytokeratiner (f.eks. CK18, CK-AECAM). Herefter bestemmes typen af trofoblast, idet HCG immunfarvning er positiv i syncytiotrofoblast, mens markører for ekstravilløse (EVT)/intermediære (IT) trofoblastceller overvejende er negative. EVT/IT af implantationstype er overvejende positive for hPL, CD146 og MUC4, mens EVT/IT af choriontype overvejende er positive for p63, p40 og inhibin. Til sidst anvendes Ki-67-index og morfologi til at skelne de benigne læsioner (EPS og PSN) fra de maligne (ETT, PSTT og CC). Til vurdering af Ki-67 i trofoblastlæsioner kan dobbeltfarvning med f.eks. cytokeratin anbefales. Ved differentialdiagnosen PSN versus ETT kan Cyclin E anvendes, da den er positiv i ETT og nogle tilfælde af APNS, men negativ i PSN.

Tabel 4 - Immunhistokemiske profiler af benigne og maligne gestationelle trofoblastlæsioner (lånt fra WHO 2020),(1, 7, 19-21).

Læsion/tumor **Alle ++ for** **CK, GATA3, PLAP, HLA-G, H3D3B1**	**Trofoblast-type**	**Ki-67 index**	**HCG**	**P63, P40,**	**HPL**	**CD146** **(Mel-CAM),** **MUC4**	**Cyclin E**	**Inhibin**	**SALL4**
Exaggerated placental site reaction **(EPS)**	Implantation-site EVT/IT	< 2% Ved CHM 5-10%	-	-	++	++	+	-	-
Placental site nodule/plaque **(PSN) og** **Atypisk PSN (APSN)**	Chorion-type EVT/IT	PSN < 5% APSN > 5%	-	++	-/+	-/+	PSN - APSN -/+	+	-
Epithelioid trophoblastic tumour **(ETT)**	Chorion-type EVT/IT	> 10%	-/+ Poly-nukl. Celler	++	-/+	-/+	++	++	-
Placental site trophoblastic tumour **(PSTT)**	Implantation-site EVT/IT	> 10% < 30%	-/+ Poly-nukl. Celler	-	++	++	++	-/+	-
Gestational **Chorio-carcinoma** **(CC)**	Villøs trofoblast (syncytio- og cytotrofoblast) samt EVT/IT	> 40% (typisk > 90%)	++ Syn-cytio-trofo-blast	+/-	+	+	++	+	+ Cyto-trofo-blast

Genetisk undersøgelse af formalinfikseret væv

Genotypering: STR (short tandem repeat)-genotypering er en af de mest brugte metoder til bestemmelse af den parentale oprindelse af genomet på formalinfikseret væv. Samtidigt kan man få indirekte information om ploidi. Optimalt analyseres mindst 16 ukoblede STR-loci (også kaldet ”mikrosatelliter”) på autosomale kromosomer samt et eller flere loci på kønskromosomerne. Man undersøger arten og antallet af alleler og signalernes intensitet. Det sidste kræver, at PCR udføres ”kvantitativt”. Ved at sammenligne resultaterne for villi chorii med resultaterne for deciduavæv (maternelt væv) eller blodprøver fra forældrene, kan resultatet for det enkelte locus være non-informativt eller informativt for nedarvning. Der er tekniske krav til DNA-kvalitet og minimum antal af informative loci. Metoden er specielt velegnet til afklaring af den ofte svære differentialdiagnose mellem hydrop abort (biparental diploidi) og PHM (diandrisk triploidi), men kan også anvendes ved tvivlstilfælde mellem PHM og CHM (androgen diploidi). Tolkning af resultaterne kræver viden om metoden, hvilke væv der er undersøgt og hvilke genotyper der kan ses ved mola. F.eks. vil observation af udelukkende paternelle alleler i flere loci, være et kraftigt indicium på, at der foreligger androgen diploidi. Observation af både maternelle og paternelle alleler med overvægt af de sidste kan både ses ved diandrisk triploidi og mosaicisme/kimærisme mellem en diploid androgen og en diploid biparental cellelinie (ABM). Derfor er det optimalt også at kende ploidien, som evt. kan estimeres ved FISH-analyse, se nedenfor. Herudover kan det anbefales at sammenligne resultaterne fra to eller flere områder af villi, idet man vil forvente at disse vil give overensstemmende resultater, hvis der foreligger triploidi, og varierende resultater, hvis der foreligger mosaicime/kimærisme. Resultaterne skal altid sammenholdes med morfologien og resultatet af p57 immunfarvning (3, 6, 22).

FISH (*Fluorescence in situ hybridization):* FISH på vævssnit kan evt. anvendes mhp. estimering af ploidi, idet man undersøger antallet af signaler for centromeret på udvalgte kromosomer (f.eks. X, Y, 13, 18 og 21). Resultaterne skal imidlertid fortolkes med forsigtighed, da kun en del af cellekernen er repræsenteret på vævssnittet. Desuden kan signalerne være uregelmæssige og signalet fra ét kromosom kan fejlagtigt fremstå som 2 signaler. Det undersøges på AAUH, om resultatet kan optimeres ved hjælp af nyligt publiceret tællemetode (23). FISH bør kun anvendes, hvis der er behov for at kende ploidi, og denne ikke kan bestemmes på friskt væv.

Cytometri/flowcytometri: Ved (flow)cytometrisk estimering af ploidi farves de kerner, der ønskes undersøgt, med et fluorescerende farvestof, der bindes støkiometrisk til DNA. Herefter kvantificeres mængden af fluorescens pr. cellekerne ved inspektion af et mindre (cytometri) eller større (flowcytometri) antal kerner. Svagheden ved metoden på formalinfixerede cellekerner er, at der ikke findes egnede eksterne kontroller. Derfor estimeres ploidi i graviditetsvæv ved at sammenligne det signal, der formodes at stamme fra kerner fra villi chorii, med signalet fra de kerner, der formodes at stamme fra mater. Validiteten af denne fremgangsmåde afhænger bl.a. af, at der er en hensigtsmæssig balance mellem kerner fra hhv. villi chorii og mater i den prøve, der analyseres. Cytometri/flowcytometri bør kun anvendes, hvis der er behov for at kende ploidi, og denne ikke kan bestemmes på friskt væv.

Makroskopisk undersøgelse

Evacuat: I praksis overvejende relevant for tidlige graviditetsprodukter. Den samlede mængde evacuat angives i ml eller skønnet samlet størrelse. Der undersøges makroskopisk for tilstedeværelsen af svampet placentarvæv (villi chorii/chorionvilli), hinder, navlestreng og føtaldele. Det anføres, om der er synlige blærer/cyster, hvis ja, angives disses maksimale diameterstørrelse og skønnede andel af det samlede placentarvæv, hvis muligt tages makrofoto. Svampet væv og blærer kan evt. tydeliggøres ved nedsænkning i vand. Evt. mistanke om tvillingegraviditet anføres. Ved klinisk, makroskopisk eller

histologisk mistanke om mola indstøbes repræsentativt væv i mindst 5 (gerne 10) kapsler.
Hysterektomi: Uterus fjernet på mistanke om invasiv mola eller trofoblasttumor håndteres jf. DGCG´s kliniske retningslinjer for cancer corpus uteri. 3.5.

5. Referencer

1. Cheung AN HP, Shish I. . Gestational Trophoblastic Disease. In: tumours WCotFg, editor. WHO Classification of Tumours Editorial Board. 5th ed. Lyon (France): IARC; 2020.
2. Niemann I, Hansen ES, Sunde L. The risk of persistent trophoblastic disease after hydatidiform mole classified by morphology and ploidy. Gynecol Oncol. 2007;104(2):411–5.
3. Xing D, Adams E, Huang J, Ronnett BM. Refined diagnosis of hydatidiform moles with p57 immunohistochemistry and molecular genotyping: updated analysis of a prospective series of 2217 cases. Mod Pathol. 2021;34(5):961–82.
4. Buza N. Gestational Trophoblastic Disease: Contemporary Diagnostic Approach. Surg Pathol Clin. 2022;15(2):197–218.
5. Lok C, van Trommel N, Massuger L, Golfier F, Seckl M. Practical clinical guidelines of the EOTTD for treatment and referral of gestational trophoblastic disease. Eur J Cancer. 2020;130:228–40.
6. Bartosch C, Nadal A, Braga AC, Salerno A, Rougemont AL, Van Rompuy AS, et al. Practical guidelines of the EOTTD for pathological and genetic diagnosis of hydatidiform moles. Virchows Archiv : an international journal of pathology. 2024;484(3):401–22.
7. Shih I-M, Ronnett BM, Mazur M, Kurman RJ. Gestational Trophoblastic Tumors and Related Tumorlike Lesions. In: Kurman RJ, Hedrick Ellenson L, Ronnett BM, editors. Blaustein's Pathology of the Female Genital Tract. New York, NY: Springer US; 2018. p. 1–71.
8. McMahon L, Maher GJ, Joyce C, Niemann I, Fisher R, Sunde L. When to Consult a Geneticist Specialising in Gestational Trophoblastic Disease. Gynecol Obstet Invest. 2024;89(3):198–213.
9. Ronnett BM. Hydatidiform Moles: Ancillary Techniques to Refine Diagnosis. Arch Pathol Lab Med. 2018;142(12):1485–502.
10. Gaillot-Durand L, Patrier S, Aziza J, Devisme L, Riera A-C, Marcorelles P, et al. p57-discordant villi in hydropic products of conception: a clinicopathological study of 70 cases. Human Pathology. 2020;101:18–30.
11. Murphy KM, Carrick K, Gwin K, Rogers V, Koduru P, Ronnett BM, et al. Rare Complete Hydatidiform Mole With p57 Expression in Villous Mesenchyme: Case Report and Review of Discordant p57 Expression in Hydatidiform Moles. Int J Gynecol Pathol. 2022;41(1):45–50.
12. Sun SY, Melamed A, Joseph NT, Gockley AA, Goldstein DP, Bernstein MR, et al. Clinical Presentation of Complete Hydatidiform Mole and Partial Hydatidiform Mole at a Regional Trophoblastic Disease Center in the United States Over the Past 2 Decades. Int J Gynecol Cancer. 2016;26(2):367–70.
13. Scholz NB, Bolund L, Nyegaard M, Faaborg L, Jørgensen MW, Lund H, et al. Triploidy--Observations in 154 Diandric Cases. PLoS One. 2015;10(11):e0142545.
14. Butt SA, Kelstrup L, Lidang M, Bertelsen M, Ejrnæs K, Sunde L, et al. Gentagne diploid biparental molae. Ugeskr Læger. 2019;2190(144).
15. Froeling FEM, Ramaswami R, Papanastasopoulos P, Kaur B, Sebire NJ, Short D, et al. Intensified therapies improve survival and identification of novel prognostic factors for placental-site and epithelioid trophoblastic tumours. Br J Cancer. 2019;120(6):587–94.
16. Zhao J, Xiang Y, Wan XR, Feng FZ, Cui QC, Yang XY. Molecular genetic analyses of choriocarcinoma. Placenta. 2009;30(9):816–20.
17. Lund H, Nielsen S, Grove A, Vyberg M, Sunde L. p57 in Hydatidiform Moles: Evaluation of Antibodies and Expression in Various Cell Types. Appl Immunohistochem Mol Morphol. 2020;28(9):694–701.
18. Shih Ie M. Gestational trophoblastic neoplasia--pathogenesis and potential therapeutic targets. Lancet Oncol. 2007;8(7):642–50.
19. Kim YT, Cho NH, Ko JH, Yang WI, Kim JW, Choi EK, et al. Expression of cyclin E in placentas with hydropic change and gestational trophoblastic diseases: implications for the malignant transformation of trophoblasts. Cancer. 2000;89(3):673–9.
20. Kar A, Mishra C, Biswal P, Kar T, Panda S, Naik S. Differential expression of cyclin E, p63, and Ki-67 in gestational trophoblastic disease and its role in diagnosis and management: A prospective case-control study. Indian J Pathol Microbiol. 2019;62(1):54–60.

21. Stichelbout M, Devisme L, Franquet-Ansart H, Massardier J, Vinatier D, Renaud F, et al. SALL4 expression in gestational trophoblastic tumors: a useful tool to distinguish choriocarcinoma from placental site trophoblastic tumor and epithelioid trophoblastic tumor. Hum Pathol. 2016;54:121–6.
22. Fisher RA, Maher GJ. Genetics of gestational trophoblastic disease. Best Pract Res Clin Obstet Gynaecol. 2021;74:29–41.
23. Joyce CM, Dineen S, Deane J, Conlon N, O'Shea PM, Corcoran P, et al. Novel scoring system provides high separation of diploidy and triploidy to aid partial hydatidiform mole diagnosis: an adaption of HER2 D-DISH for ploidy analysis. J Clin Pathol. 2025;78(5):320–6.

6. Metode

Litteratursøgning

Patologivejledningen er overvejende baseret på WHO´s Classification of Tumours of Female Reproductive Organs (2020) og Blaustein´s Pathology of the Female Genital Tract (2019) samt relevante artikler jf. referencelisten.

Litteraturgennemgang

Trofoblastarbejdsgruppen har gennemgået litteraturen, vægtet publikationerne, gennemgået resultaterne og vurderet evidensen med WHO som reference.

Sundhedsøkonomiske konsekvenser

Udfyldes af Retningslinjefunktionen hvis relevant.

Retningslinjefunktionen beskriver grundlag og evt. evidens for de svar og data, som præsenteres i evidensgrundlaget om sundhedsøkonomiske konsekvenser, og henviser til den udarbejdede analyse.

Formulering af anbefalinger

Anbefalinger er formuleret på baggrund af en diskussion i gruppen, og herefter skrevet af en enkelt person med særlig interesse for og fagligt kendskab til det pågældende emne. Oplægget rundsendes til gruppens øvrige medlemmer, hvorefter der tilrettes med indkomne konstruktive forslag og litteratur.

Afvikling af unødvendige behandlinger og procedurer

Der er ikke i denne guidelinde formuleret anbefalinger med særlig vægt på at undlade eller ophøre med behandlinger eller procedurer, der ikke længere anses for meningsfulde.

Interessentinvolvering

Andre DMCG´er eller patientorganisationer har ikke været involveret i dette arbejde.

Høring

Anbefalingen har herefter været til høring på DGCGs hjemmeside i en måned, hvor efter anbefalingen blev revideret i forhold til indkomne forslag. Herefter blev den godkendt.

Godkendelse

Faglig godkendelse

Anbefalingen har herefter været til høring i DGCGs bestyrelse og er herefter godkendt den 24.01.2026

Administrativ godkendelse

16.10.2026.

Behov for yderligere forskning

Der er behov for løbende litteraturgennemgang mhp. internationale studier samt opfølgning på national diagnostik med og uden central revision ved brug af nationale data.

Forfattere og habilitet

- Lisa Leth Maroun, Patologisk anatomi, overlæge, Rigshospitalet
- Helle Lund, Patologisk anatomi, afdelingslæge, Ålborg Universitetshospital
- Mary Holten Bennetsen, Patologisk anatomi, speciallæge, Aarhus Universitet
- Julie Brask, Patologisk anatomi, overlæge, Rigshospitalet
- Lone Sunde, Genetik, overlæge, Ålborg Universitetshospital (indhold om genetik og prognose)

Ovenstående har ingen interessekonflikter.

Plan for opdatering

To år før opdatering bør ansvarlig tovholder og øvrige forfattere udnævnes af arbejdsgruppen for trofoblastsygdomme. Tovholder og øvrige forfattere fordeler opgaverne indbyrdes og gennemfører litteratursøgning og udarbejdelse af første udkast senest et år før opdatering. Tovholder og forfattere bør have et gennemarbejdet udkast klar til den øvrige del af arbejdsgruppen senest ½ år før opdatering. Der forventes at skulle anvendes ressourcer svarende til delvis opdatering, dvs. opdatering af udvalgte eksisterende anbefalinger og/eller tilføjelser af nye anbefalinger.

Version af retningslinjeskabelon

Retningslinjen er udarbejdet i version 1.0 af SundK retningslinjeskabelonen.

7. Monitorering

Udvikling af kvaliteten på dette område understøttes af viden fra DGCD i regi af Regionernes Kliniske Kvalitetsudviklingsprogram (RKKP), idet indikatorerne i databasen skal belyse relevante kliniske retningslinjer.

Den kliniske kvalitetsdatabases styregruppe har mandatet til at beslutte databasens indikatorsæt, herunder hvilke specifikke processer og resultater der monitoreres i databasen.

8. Bilag

Bilag 1 – forkortelser og ordforklaringer

Forkortelser

ABM:	Androgen biparental mosaicisme/kimærisme
BWS:	Beckwith-Wiedemann syndrom
CC:	Choriocarcinom/Koriokarcinom
CHM:	Komplet mola hydatidosa/Complete hydatidiform mole
EPS:	Exaggerated placental site reaction
ETT:	Epithelioid trophoblastic tumour
EVT:	Extravilløs trofoblast
FISH:	Fluorescence in situ hybridization
GTD:	Gestational Trophoblastic Disease
GTN:	Gestationel trofoblast neoplasi
HCG:	Humant choriogonadotropin
IT:	Intermediær trofoblast
PCR:	Polymerase chain reaction
PHM:	Partiel mola hydatidosa/Partial hydatidiform mole
PMD:	Placental mesenkymal dysplasi/mesenchymal dysplasia
PSN:	Placental site nodule and plaque
PSTT:	Placental site trophoblastic tumour
PTD:	Persisterende trofoblastsygdom/disease
STR:	Short tandem repeat
UL:	Ultralydsundersøgelse
VT:	Villøs trofoblast

Ordforklaring

Allel: Betegner en bestemt udgave af et gen eller locus. Normalt indeholder en celle to alleler - en fra mater, en fra pater. Hvis allelerne er hhv. ens og forskellige, er individet hhv. homozygot og heterozygot i dette locus.

Androgen biparental mosaicisme/kimærisme (ABM): Tilstand, hvor der er mindst to forskellige cellelinier, hvoraf en er diploid androgen og en anden diploid biparental (normal). De to cellelinier findes typisk i den samme villus, oftest den normale i den villøse trofoblast og den androgene i villusstromaet. Se detaljeret beskrivelse i afsnittet om ABM.

Aneuploidi: Angiver, at antallet af kromosomer ikke er deleligt med 23, som i trisomi eller monosomi for et eller flere kromosomer. Eks. En person med trisomi 21 har 47 kromosomer og en person med monosomi X har 45 kromosomer.

Biparental: Betyder ”fra begge forældre”. En normal somatisk menneskecelle er biparental, diploid.

Diandrogen: Betyder ”to fra far”.
Eks. Diandrogen diploidi, dvs. normalt antal kromosomer, men alle fra pater: Ses ved komplet mola.
Eks. Diandrogen triploidi, dvs.tre sæt kromosomer, hvor to sæt stammer fra pater, et sæt fra mater (karyotype: 69,XXY, 69,XXX eller 69, XYY). Ses ved partiel mola.

Diploidi: I hver celle er to kromosomsæt/to genomsæt (hvilket er det normale i de fleste humane celler).

Fænotype: Den information om et individ eller en cellepopulation, som kan iagttages (f.eks. ved makro- og mikroskopi af væv). Eks. Down syndrom, komplet mola hydatidosa.

Genotype: Den information om et individ eller en cellepopulation, som ligger i genomet. Eks. trisomi 21, diandrogen diploidi.

Genotypering: Er en metode til bestemmelse af en genotype. Et eksempel er den analyse af STR-loci, som er beskrevet i afsnit om genetisk undersøgelse af formalinfikseret væv. Metoden kan også anvendes på friskt væv, og er særligt brugbar ved udredning for mola. Alleler i et antal ukoblede loci (typisk 16) karakteriseres, og ved sammenligning af genotypen for chorionvilli og decidua, kan man ofte fastlægge den parentale (maternelle eller paternelle) oprindelse af genomet og estimere ploidi.

Karyotype: Bestemmes ved kromosomanalyse (karyotypering) af dyrkede celler. Angiver kromosombesætningen, dvs. antallet og typen af kromosomer for et individ eller en celle. En normal somatisk menneskecelle indeholder 2 sæt kromosomer, hver med 22 autosomer og et kønskromosom, Der er således 23 kromosompar. En normal menneskecelle har karyotypen 46,XX (kvinde) eller 46,XY (mand).

Kimærisme: Tilstand med mindst to genetisk forskellige cellelinier, udviklet fra forskellige befrugtede æg.

Mosaicisme: Tilstand med mindst to genetisk forskellige cellelinier udviklet fra samme befrugtede æg. Eks. Nogle patienter med fænotypisk Turner syndrom er mosaikker og kan f.eks. have karyotypen: mos 45,X/46,XX.

P57: Protein udtrykt fra genet *CDKN1C*. Immunfarvning for p57 er en kernefarvning, som er positiv i villøse cytotrofoblast- og stromaceller, som har et fungerende maternelt allel af *CDKN1C*. Celler med udelukkende paternelt genom har manglende (tabt) ekspression.

Ploidi: Angiver antallet af kromosomsæt i den enkelte celle. En normal somatisk menneskecelle er diploid med to kromosomsæt, dvs. to eksemplarer af hvert autosom (ét eksemplar fra mater, ét fra pater). En triploid celle har 3 sæt, en tetraploid 4 sæt. Æg- og sædceller er haploide, dvs. med kun ét kromosomsæt.

Ploidibestemmelse: Er en uspecifik betegnelse for en analyse, som har til formål at påvise et individs eller en cellepopulations ploidi. Udtrykket bruges i flæng om forskellige metoder bl.a. kromosomanalyse, FISH og flowcytometri på friskt eller fikseret væv. Det anbefales at undgå betegnelsen ploidibestemmelse ved svarafgivning, og i stedet angive specifikt, hvilken analysemetode, der refereres til.

Triploidi: I hver celle er der tre eksemplarer af hvert kromosom, dvs. 3 kromosomsæt. Der kan være tale om to sæt fra mater og ét fra pater (digyn triploidi), som ikke fører til mola eller to sæt fra pater og ét fra mater (diandrogen/diandrisk triploidi), som det ses ved partiel mola.

Trisomi: Undergruppe af aneuploidi. Der er et kromosom for meget. Eks. 3 kopier af kromosom 21; trisomi 21,karyotypen er 47, XY,+21.

Bilag 2 – retningslinjer for central patologirevision af trofoblastsygdom i Danmark

Trofoblastsygdomme er sjældne, og det anbefales derfor, at der i Danmark, som i mange andre lande foretages centraliseret revision af den patoanatomiske diagnose på enkelte patologiafdelinger med særlig ekspertise heri. Det gælder alle præparater primært besvaret med diagnosen mola hydatidosa, neoplastisk trofoblasttumor (GTN) eller mistanke herom, dvs. med SNOMED-kode ***mola, mola obs. pro., GTN eller GTN obs. pro.*** Patologerne i DGCGs arbejdsgruppe for trofoblastsygdomme har udarbejdet nedenstående retningslinier for den centrale patologirevision:

Afdelinger med særlig erfaring og ekspertise indenfor diagnostik af mola og andre trofoblastsygdomme udpeges af patologerne i DGCGs arbejdsgruppe for trofoblastsygdomme til at varetage central revision af trofoblastsygdomme.

Et præparat anses for at være centralt revideret, hvis det er undersøgt af mindst to patologer (speciallæger) efter følgende retningslinier (opdateret januar 2026):

- Alle præparater udsendt med diagnose (SNOMED-kode) mola eller mola obs. pro. skal være set af mindst to patologer, hvoraf mindst én skal være ansat på en centralt reviderede afdeling.
- Præparater med diagnose (SNOMED-kode) GTN eller GTN obs. pro. skal være set af mindst to patologer fra centralt reviderende afdelinger.
- Primære undersøger og reviderende patolog(er) må gerne være fra samme afdeling.
- Det skal fremgå af patologisvaret, at præparatet er centralt revideret ved brug af SNOMED-kode: P30761 Obligat central revision.
- Revision af et trofoblastpræparat skal som udgangspunkt rekvireres af en behandlende kliniker (eks. gynækolog/onkolog) efter lokal instruks. Reviderende afdeling sender svaret til rekvirenten.

Centralt reviderende patologiafdeling pr. 1. januar 2026	**Præparattyper**	**Primært præparater fra**
Aalborg Universitetshospital (AAUH)	Mola ikke GTN	Region Nord
Aarhus Universitetshospital (AUH)	Mola og GTN	Region Midt og Syd GTN fra Region Nord
Rigshospitalet (RH)	Mola og GTN	Region Hovedstaden og Sjælland (Kommende Region ØST)

Bilag 3 – SNOMED-kodning af trofoblastsygdomme

SNOMED-koder fra patienter med trofoblastsygdom overføres automatisk fra Patobank til Dansk Gynækologisk Cancer Database (DGCD). Derfor skal de officielle principper for kodning overholdes af hensyn til korrekt datafangst til DGCD. Kodevejledningen er opbygget af først en oversigt over obligate koder pr. prøve, og dernæst tabeller med relevante SNOMED-koder. Der findes kodeeksempler til sidst i kodevejledningen.

Nyeste officielle udgave kan findes på DGCG's hjemmeside (dgcg.dk) under retningslinier – kodevejledninger samt i Patobanken (patobank.dk) under kodevejledninger, her links:

http://www.dgcg.dk/index.php/guidelines/kodevejledninger

9. Om denne kliniske retningslinje

Denne kliniske retningslinje er udarbejdet med afsæt i aftale om, at Sundhedsvæsenets Kvalitetsinstitut skal understøtte udarbejdelsen af landsdækkende kliniske retningslinjer i en række faglige miljøer, som en del af en styrket indsats for kliniske retningslinjer i Danmark. Formålet med indsatsen er at sikre en evidensbaseret tilgang til behandling på tværs af sundhedsvæsenet, for derigennem at understøtte at patienter og borgere modtager behandling af høj og ensartet kvalitet. Retningslinjen er udformet af og til sundhedsprofessionelle miljøer og godkendt af relevante faglige selskaber. Den administrative godkendelse er foretaget af Retningslinjefunktionen under Sundhedsvæsenets Kvalitetsinstitut.

Retningslinjen er tiltænkt klinisk arbejdende sundhedsprofessionelle i det danske sundhedsvæsen og indeholder systematisk udarbejdede udsagn, der kan bruges som beslutningsstøtte af fagpersoner og patienter i konkrete kliniske situationer.

De kliniske retningslinjer fungerer som faglig rådgivning, og er ikke i sig selv juridisk bindende. I den konkrete situation er det sundhedspersonalets faglige skøn, der afgør den bedste tilgang for den enkelte patient. Selv ved nøje overholdelse af anbefalingerne kan et succesfuldt behandlingsresultat ikke garanteres. I nogle tilfælde kan det være hensigtsmæssigt at vælge en behandlingsmetode med lavere evidensstyrke, hvis den vurderes at passe bedre til patientens individuelle behov. Selvom de kliniske retningslinjer ikke er juridisk bindende, anvendes de f.eks. ved tilsyn samt klage- og erstatningssager til vurdering af 'omhu og samvittighedsfuldhed'. Det er derfor hensigtsmæssigt at dokumentere evt. afvigelser fra retningslinjeanbefalingerne i patientjournalen samt relevant begrundelse for behandlingsvalg jf. reglerne om journalføring. Læseren bør også være opmærksom på lovgivning, bekendtgørelser, myndighedsvejledninger o.l. på området, da de ikke altid indgår i retningslinjerne.

Retningslinjeskabelonen er udviklet i overensstemmelse med internationale kvalitetsstandarder som fastlagt af AGREE II, GRADE og RIGHT.

Denne retningslinje er udarbejdet med støtte fra Sundhedsvæsenets Kvalitetsinstitut, der finansieres af Danske Regioner.